




**UNIVERSIDAD AUTÓNOMA
"JUAN MISAE SARACHO"**



**Vol. 2 N°2 Marzo 2017
ISSN 2519 - 7428**

*Odontología
actual*

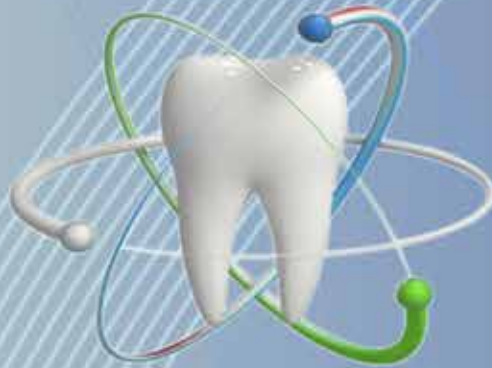

**Revista Científica de la
Facultad de Odontología**

TARIJA - BOLIVIA



Revista Científica de la Facultad de Odontología



CONSEJO EDITORIAL

M.Sc.Lic.Cecilia Alessandra Vera Arce
DOCENTE DEL DEPARTAMENTO ODONTOLOGÍA REHABILIDATORA

MSc.Gloria Rojas Cruz
DOCENTE DEL DEPARTAMENTO ODONTOLOGÍA REHABILIDATORA

MSc. Teresa Quevedo Rojas
DOCENTE DEL DEPARTAMENTO ODONTOLOGÍA REHABILIDATORA

MSc. Lizbeth Mendoza Zarate
DOCENTE DEL DEPARTAMENTO ODONTOLOGÍA REHABILIDATORA

Editora: M.Sc. Lic. Maria Amalia Durán Gorena
email: mariadg7710@outlook.com

UNIVERSIDAD AUTÓNOMA JUAN MISAEL SARACHO

Odontología Actual

Revista Facultativa de Divulgación Científica
Marzo, 2017

M.Sc. Lic. Javier Blades Pacheco
RECTOR SUBROGANTE UAJMS

Dr. Carlos Kuncar Justiniano
VICERRECTOR a.i. UAJMS

Autoridades Facultativas

M.Sc.Lic. Sergio Ávila Molina
DECANO a.i. DE LA FACULTAD DE ODONTOLOGÍA

M.Sc.Lic.Yamil Franco Hiza
VICEDECANO a.i.DE LA FACULTAD DE ODONTOLOGÍA

Edición

Facultad de Odontología

Editora

M.Sc. Lic. María Amalia Durán Gorena

Correo electrónico: mariadg7710@outlook.com

Reservados todos los derechos

Esta revista no podrá ser reproducida en forma alguna, total y parcialmente, sin la autorización de los editores.

El contenido de esta revista es responsabilidad de los autores.

Diseño y Diagramación: Teófilo Copa Fernández

Impresión:

Publicación financiada por el proyecto **“Fortalecimiento de la Difusión y Publicación de Revistas Científicas en la Universidad Autónoma Juan Misael Saracho”**



Presentación



La Universidad Autónoma Juan Misael Saracho, está apostando fuertemente a uno de los pilares fundamentales que es la investigación, tarea inherente, además, de las Universidades, y ahora precisamente queremos presentarles la segunda publicación de la Revista Científica de la Facultad de Odontología, como fruto de un trabajo organizado y animado por el deseo de contribuir a la investigación científica y que perdure en el tiempo.

La presente Revista nació con la finalidad de servir como cauce para acercar, y en lo posible conectar, diversas disciplinas científicas, así como para divulgar y debatir los diversos temas que sean comunes o se puedan analizar desde distintas disciplinas o campos del saber. Se trata, por tanto, de cumplir con dos objetivos: a) Investigación, y b) Divulgación.

La revista científica Odontología Actual, creemos firmemente que puede convertirse en una publicación periódica, la que será indexada, bajo los formatos y reglamentos actuales, nuestra revista al ser indexada reúne los criterios de calidad, tales como el contenido de la investigación, las características técnicas y formales además del factor de impacto en el medio.

Quiero destacar la participación de los docentes investigadores cuyos artículos fueron aprobados para esta edición. Soy consciente del vigor, talento y entusiasmo con que emprendieron este trabajo, del idealismo de sus pensamientos, de la pureza de sus acciones y de la voluntad inquebrantable de la búsqueda permanente de la verdad.

Uno de los aspectos fundamentales que deseamos destacar de la Revista Científica de la Facultad de Odontología "Odontología Actual", es su carácter participativo pues la revista llegara hasta donde sus lectores así lo deseen, ya que el desarrollo de sus contenidos dependerán fundamentalmente del nivel de participación de los mismos quienes con la colaboración permanente del consejo editorial, serán los verdaderos protagonistas de esta publicación.

Con la revista se desea, fomentar la creatividad, buscando nuevas ideas y elementos de reflexión o desarrollo dentro del terreno multidisciplinar, así como fomentar la reflexión y el debate en torno a las nuevas ideas que vayan surgiendo. Estamos seguros que hay innumerables posibilidades aún no aprovechadas ni contrastadas dentro de este ámbito multidisciplinar.

La búsqueda de aquellos elementos, conceptos, métodos, o herramientas formales, que puedan ser comunes y aprovechables por distintas especialidades en la rama de la Odontología, es una tarea apenas abordada en la práctica. Es ésta precisamente la orientación que persigue esta revista, esa búsqueda de nuevos aspectos comunes a las diversas especialidades, así como también abordar y debatir temas de interés común desde una perspectiva multidisciplinaria, perspectiva que estamos seguros ha de enriquecer el análisis y la contemplación de los correspondientes aspectos de nuestra realidad en el área de la Odontología.

Finalmente quiero en primer lugar mostrar mi agradecimiento a los autores de las diferentes especialidades que vienen colaborando y enriqueciendo los contenidos de los dos primeros volúmenes de la revista. Por otra parte, agradecer también el nivel de entusiasmo y apoyo recibido de los miembros del consejo editorial de la revista, sin embargo no puedo dejar de agradecer profundamente a quien fuera la gestora para que pueda ser realidad la edición, publicación y divulgación de la presente revista, la Dra. María Duran G (Editora).

Dr. Sergio Ávila
DECANO a.i.

FACULTAD DE ODONTOLOGÍA

CONTENIDO

	Pág
Escalón lingual fresado como soporte para protesis removible inferior Colque Morales Domingo, Sanchez Saravia Claudia Milenka	1
Aplicación de Conceptos Pedagógicos en la Clínica de Protésis Fija de la Facultad de Odontología Torrelio Corvera Hugo	10
<i>Posturología en Odontología</i> Exeni Baracatt Marcela	19
Tratamiento de una Maloclusión Clase II División 1. Reporte de un Caso Uzqueda Marquez Pablo Javier	29
<i>Épulis fibroso benigno de encía en niños</i> Vera Arce Cecilia, Saavedra T. Javier Moises y Vásquez Andrade Cecilia	39
Propiocepción del ligamento periodontal, la clave para el éxito en las rehabilitaciones orales Vargas Carrasco Verónica, García Cruz Elizabeth Jael, Torrez Sivila Amanda Gabriela	46
Normas de publicación	51

The background is a gradient of blue, transitioning from a lighter shade on the left to a darker shade on the right. Several white, curved lines sweep across the frame from the bottom left towards the top right, creating a sense of motion and depth.

*ARTÍCULOS
CIENTÍFICOS*

ESCALÓN LINGUAL FRESADO COMO SOPORTE PARA PRÓTESIS REMOVIBLE INFERIOR - REPORTE DE CASO

STEP MILLING LINGUAL SUPPORT AS LOWER W PROSTHESIS - CASE REPORT

Dr. José Domingo Colque Morales¹ Dra. Claudia Milenka Sánchez Saravia²

¹ Master en rehabilitación oral, especialista en implantes

² Master en operatoria y estética dental, Master en endodoncia

Dirección para la correspondencia: Calle Daniel Campos 443.Tarija Bolivia
Correo electrónico: jdcolque@hotmail.com

RESUMEN

Aunque las prótesis parciales removibles y las prótesis completas son tratamientos estudiados, descritos, elaborados e instalados desde hace mucho tiempo, todavía son la base sobre la que se construyen las rehabilitaciones dentales removibles o sobredentaduras sobre implantes, que ayudan a muchos pacientes con problemas de retención y estabilidad. En este artículo se describe la aplicación de una alternativa de diseño para PPR en pacientes clase I de Kennedy y que presentan soporte periodontal disminuido. Se emplea para tal efecto una rehabilitación fija ferulizada en los remanentes inferiores en los que se diseña un escalón fresado que servirá de apoyo para el conector mayor de una Prótesis Parcial Removible (PPR).

PALABRAS CLAVE: Prótesis dental, prótesis parcial removible, sobredentadura, escalón fresado lingual

SUMMARY

Although removable partial dentures and full dentures are treatments studied, described, developed and installed long ago, they are still the basis on which the removable dental restorations and overdentures on implants, which help many patients with retention problems and stability. This article describes the application of an alternative design for PPR in patients Kennedy Class I described and having periodontal support diminished. It is used for this purpose splinted fixed rehabilitation in the lower remaining in which a milling step that will support a major connector is designed PPR

KEYWORDS: Dental prostheses, removable partial dentures, overdenture lingual milling step

INTRODUCCIÓN

Cuando se considera la historia natural de la enfermedad periodontal y su papel en la mortalidad dentaria, se pone de relieve dos situaciones altamente demandantes: la primera de ellas es que al final de la terapia periodontal activa, posiblemente solo algunos dientes podrán ser conservados, y la segunda, es que estos dientes remanentes, a menudo, presentan disminución del aparato de inserción y signos de movilidad. En la primera situación, se destaca la demanda de rehabilitación protésica en los dientes perdidos, pero la segunda situación, condiciona la decisión del clínico en la determinación de pilares protésicos adecuados para la rehabilitación.

La rehabilitación protésica es una parte importante del tratamiento integral de los pacientes con enfermedad periodontal avanzada. Esto representa desafíos protésicos - periodontales y las implicaciones clínicas cuando se realizan restauraciones protésicas sobre pilares con periodonto disminuido¹.

Los pacientes periodontalmente comprometidos, forman parte de un grupo altamente demandante de soluciones protésicas que sean tanto estéticas como biomecánicamente compatibles con su soporte periodontal disminuido. En el caso de los pacientes parcialmente edéntulos, con soporte periodontal disminuido y que requieren un reemplazo protésico en su extensión distal, las opciones de tratamiento pueden incluir implantes, prótesis fija en cantilever y sobredentaduras².

DESCRIPCIÓN DEL CASO

Paciente femenino de 50 años, ausencia total de piezas dentarias superiores y clase I de Kennedy inferior. Rehabilitado con prótesis removibles mal ajustadas, presencia de caries y obturaciones fil-trantes en piezas dentarias inferiores.

Presenta periodontitis generalizada asociada a trauma mecánico persistente producto de una des-adaptación protética del conector mayor lingual de la prótesis que emplea, mostrando reabsorción gingival lingual en 33, 32, 42, y 41.

Se puede identificar desgaste dentario moderado, movilidad mandibular buena, y no presenta tras-torno temporomandibular al índice de Helkimo. Paciente receptivo.

Se propone estructurar el caso de manera que se siga la secuencia lógica de procedimientos, que nos llevan a consolidar una rehabilitación oclusal en paciente mediante el empleo de una prótesis combinada parcial removible retenida por un con-necto mayor de apoyo singular, el que está diseña-do sobre facetas linguales fresadas en prótesis fija. Procedimiento que se emplea en casos de incon-veniente clínico o económico para rehabilitar con implantes dentales oseointegrados, reabsorción gingival lingual, pilares con pérdida de soporte periodontal, o por la imposibilidad de ubicar sin trauma el conector mayor de la PPR. Se emplea el apoyo oclusal o cingular para la transmisión de cargas masticatorias (soporte), y un retenedor la-brado para aplicar menor daño a los pilares.



Imagen 1: Vista frontal

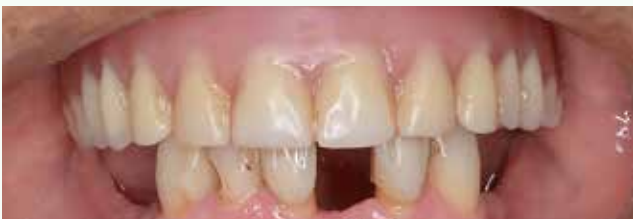

Imagen 2 – Intraoral frontal inicial

BALANCE DEL ESTADO DE LA CUESTIÓN

En nuestro entorno sociodemográfico, según las condiciones económicas actuales, cada vez más pacientes ancianos optan por rehabilitar su boca mediante prótesis removible, y aún siendo las prótesis parciales removibles y prótesis comple-tas tratamientos estudiados y descritos desde hace mucho tiempo, todavía hoy es básico el conoci-miento de las técnicas y pasos para su elaboración. Además, son la base sobre la que se construyen las rehabilitaciones removibles sobre implantes, que ayudan a muchos pacientes geriátricos con pro-blemas de retención y estabilidad en su prótesis removible³.

Pese al innegable incremento en la utilización de implantes óseo integrados en el tratamiento de la extensa problemática de la desdentación parcial, la confección de prótesis removibles metálicas conti-nua siendo a escala mundial, el principal recurso terapéutico vigente. Sin embargo, desde el punto de vista del paciente, la recuperación de la función estética es su principal falencia⁴.

Es complicado obtener un asiento positivo para los descansos en los dientes anteriores pues sus su-perficies linguales son inclinadas pero carecen de fosas centrales o crestas marginales. La situación más lesiva es colocar el descanso en una superficie inclinada. La fuerza sobre un área semejante apli-ca una fuerza lateral al diente, causando desplaza-miento dental y destrucción ósea permitiendo que el aparato salga de su posición y desplace en tejido alterando y desorganizando la oclusión. Por esta razón la mejor manera de obtener una sienta para la PPR es la confección de prótesis fijas con super-ficies fresadas en su cara lingual⁵.

Según la descripción de Mckracken, se considera favorable la ferulización de los pilares de sopor-te antero inferiores cuando estos han perdido un canino, o cuando tienen disminución de soporte periodontal, con el fin estabilizar y retener una restauración removible.

El sistema tipo “swing lock” o de “fresado” asegu-ra la función de grupo de los dientes remanentes mandibulares. Otra ventaja de además está dada por la posibilidad de emplear piezas dentarias con pronóstico dudoso, aspecto que afecta seriamente a la estabilidad y retención de prótesis convencio-

nales. En este tipo de retenciones ferulizadas, la pérdida de un pilar no compromete la retención y la estabilidad en tan alto grado⁶.

ANÁLISIS INTRAORAL

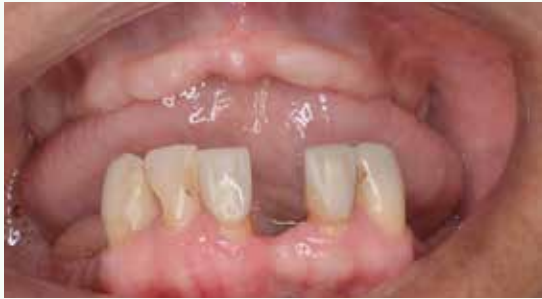

Imagen 3 – Vista Frontal Intraoral

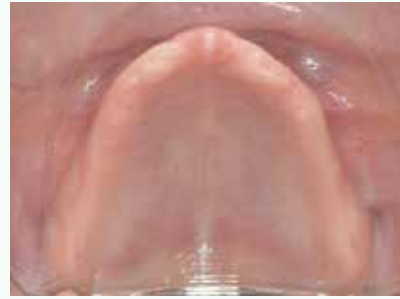

Imagen 6 – Vista Oclusal Superior

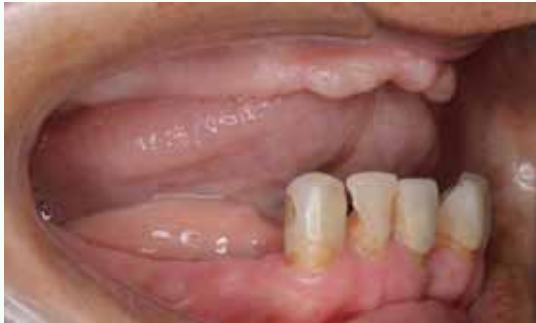

Imagen 4 – Vista lateral der.

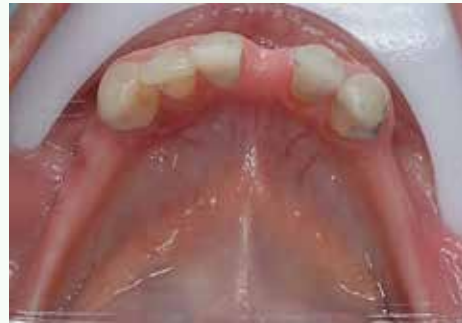

Imagen 7 – Vista Oclusal Inferior

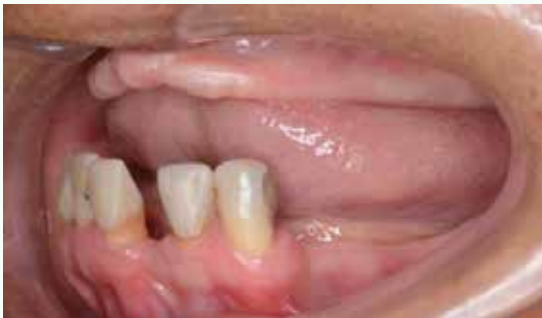

Imagen 5 – Vista Lateral Izq.

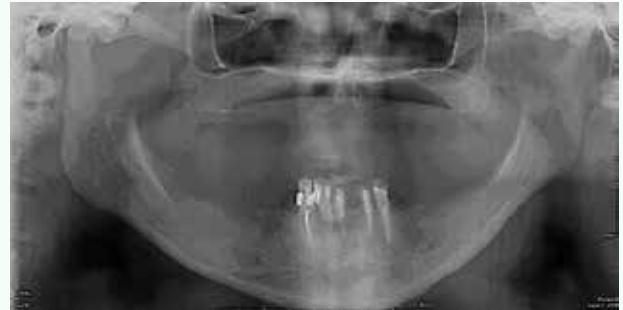

Imagen 8 – Radiografía panorámica

ANÁLISIS DE MODELOS MONTADOS EN RC

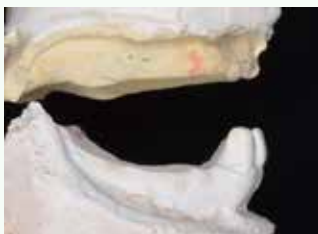

Imagen 9
Vista lateral derecha

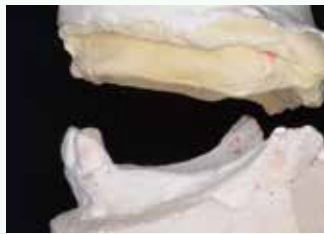


Imagen 10
Vista lateral Izquierda

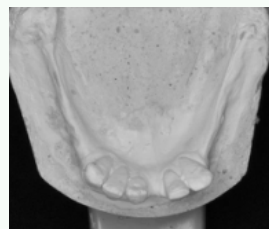


Imagen 11
Vista oclusal Inferior

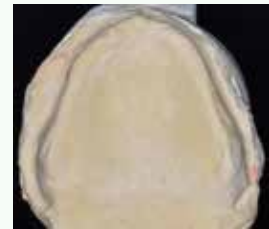

Imagen 12
Vista oclusal superior

LISTA DE PROBLEMAS

1.8	Ausente	3.8	Ausente
1.7	Ausente	3.7	Ausente
1.6	Ausente	3.6	Ausente
1.5	Ausente	3.5	Ausente
1.4	Ausente	3.4	Ausente
1.3	Ausente	3.3	Obturación filtrante, Recesión gingival lingual
1.2	Ausente	3.2	Prótesis unitaria con sellado periférico deficiente
1.1	Ausente	3.1	Ausente
2.1	Ausente	4.1	Prótesis unitaria con sellado periférico deficiente
2.2	Ausente	4.2	Carial Proximal, obturación filtrante
2.3	Ausente	4.3	Obturación filtrante, Recesión gingival lingual
2.4	Ausente	4.4	Ausente
2.5	Ausente	4.5	Ausente
2.6	Ausente	4.6	Ausente
2.7	Ausente	4.7	Ausente
2.8	Ausente	4.8	Ausente

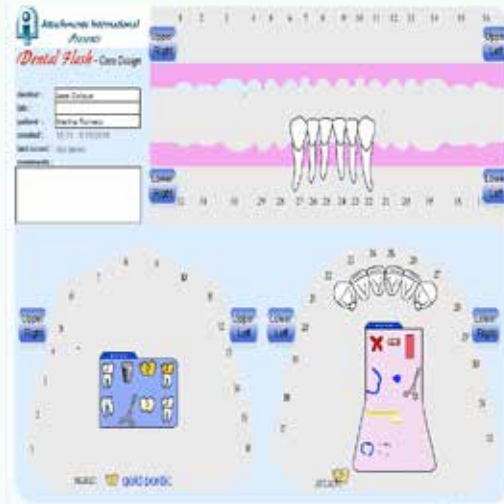


Imagen 13 – Estado inicial paciente

PLAN DE TRABAJO IDEAL PROPUESTO

FASE	ACCIÓN
PRELIMINAR	Ninguna
ETIOTRÓPICA	<ul style="list-style-type: none"> Control de placa, destartaje. Alisado radicular. Tratamiento de caries 42,43 y 33.
CORRECTORA	Tratamiento Conducto en 33, 32, 41, 42 y 43
RESTAURADORA	<ul style="list-style-type: none"> Poste intraocular en 43, 42,41, 32 y 33. Corona provisional en 43, 42, 41, 32 y 33. Coronario lingual para apoyo de conector mayor de la Ipr. PTR superior mucosoportada. PPR esquelética metálica con apoyo lingual en sector anterior y ganchos labrados.
MANTENIMIENTO	Control de PB, control oclusal y resabadao PPR de acuerdo a necesidad.

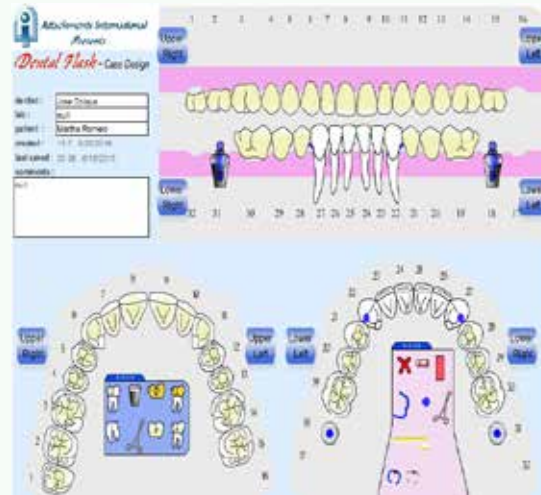


Imagen 14 – Plan de tratamiento ideal

PLAN DE TRABAJO ALTERNATIVO PROPUESTO

FASE	ACCIÓN
PRELIMINAR	Ninguna
ETIOTRÓPICA	<ul style="list-style-type: none"> Control de placa, destartaje. Alisado radicular. Tratamiento de caries 42,43 y 33.
CORRECTORA	Tratamiento Conducto en 33, 32, 41, 42 y 43
RESTAURADORA	<ul style="list-style-type: none"> Implante dentario en 46 y 36 con rehabilitación de apoyo distal para la PR inferior. Poste Intraradicular en 43, 42, 41, 32 y 33. Corona provisional en 43, 42, 41, 32 y 33. Protesis fija ferulizada de 43 a 33 con fresado coronario lingual para apoyo de conector mayor de la PPR. PTR superior mucosoportada PPR esquelética metálica con apoyo lingual en sector anterior ataches extracoronaes.
MANTENIMIENTO	Control de PB, control oclusal y resabado PPR de acuerdo a necesidad.

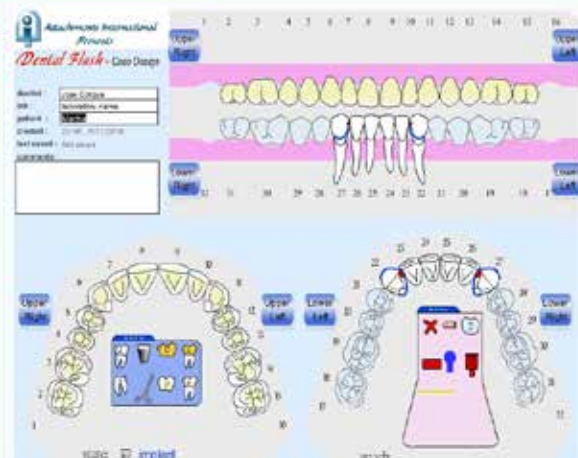


Imagen 15 – Plan de trabajo aceptado

Básicamente el plan alternativo es similar, más la diferencia fundamental es que al no poder emplear un apoyo posterior a la prótesis removible, no se emplean los retenedores tipo atache y en cuenta de ello se utiliza ganchos labrados que permiten proteger a los pilares y sirven de retención eficiente a la Prótesis Removible.

AVANCE DEL TRATAMIENTO

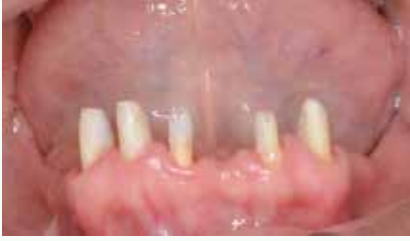

Imagen 16 – Piezas restauradas listas para diseñar y rehabilitar protésicamente

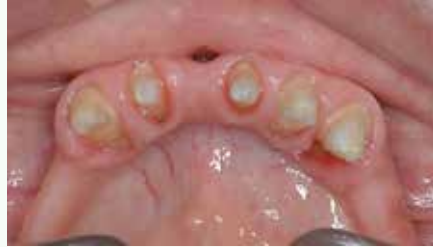

Imagen 17 – Ídem 16 vista oclusal

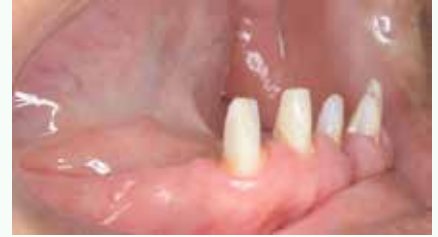

Imagen 18 – Vista Lateral derecha

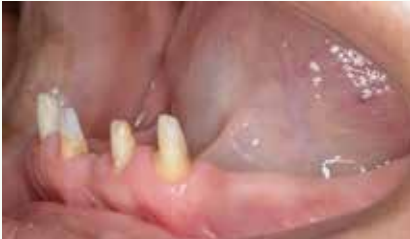

Imagen 19 – Vista Lateral izquierda

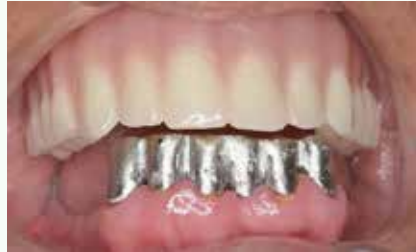

Imagen 20 – Prueba cofias metálicas. Ajuste y oclusión.

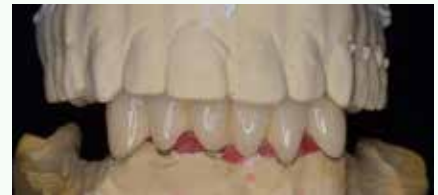

Imagen 21 – Aplicación de cerámica dental. Vista frontal.

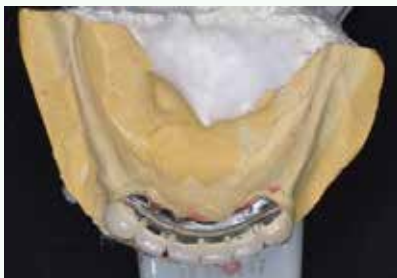

Imagen 22 – Vista oclusal

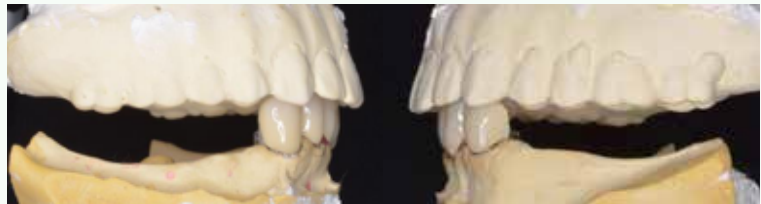

Imagen 24 – Vista Lateral derecha e izquierda

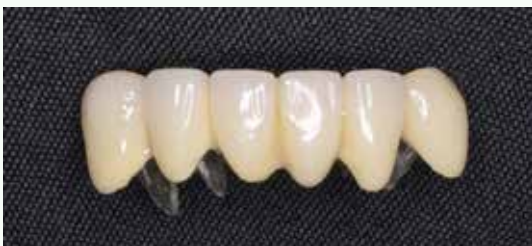

Imagen 25 – PPF inferior en porcelana terminada, vista frontal

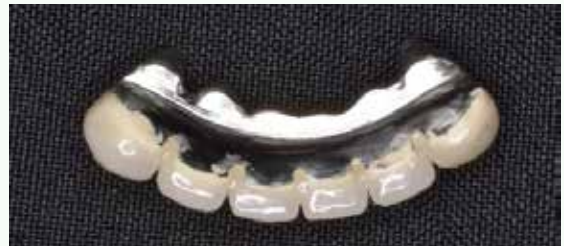

Imagen 26 – Vista oclusal fresado ingual

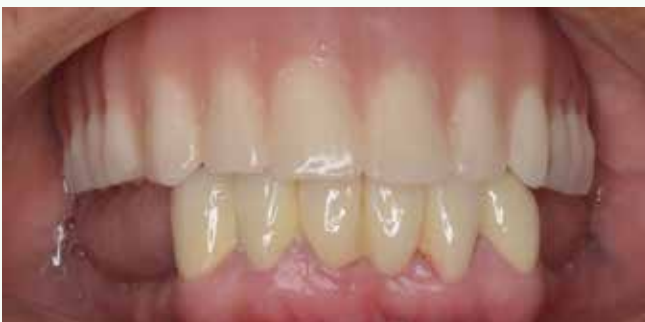

Imagen 27 – Cementación PPF inferior e instalación PTR superior. Vista frontal

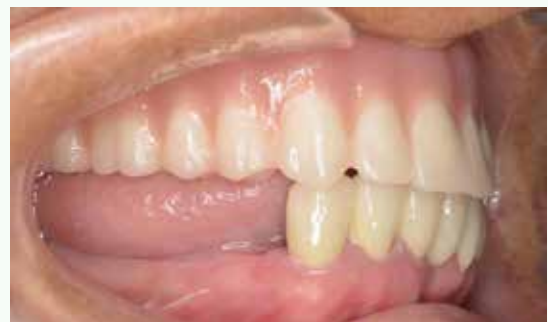

Imagen 28 – Idem 27 vista lateral derecha

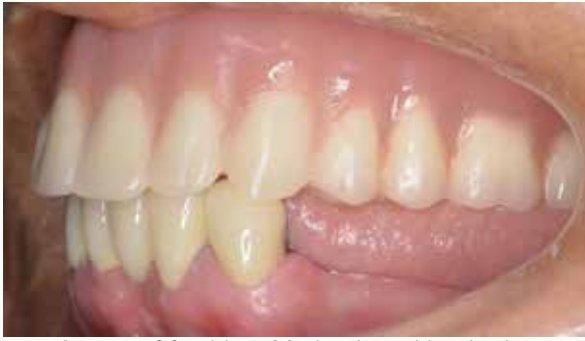

Imagen 29 – Idem 28 vista lateral izquierda

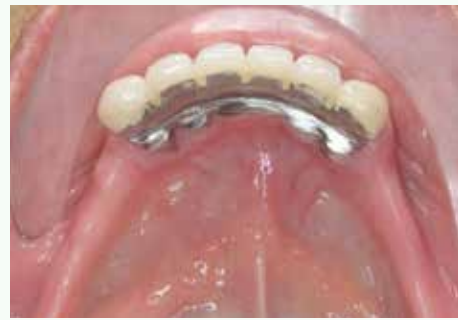

Imagen 30 – Prótesis fija fresada cementada

POSOPRETARIO INMEDIATO

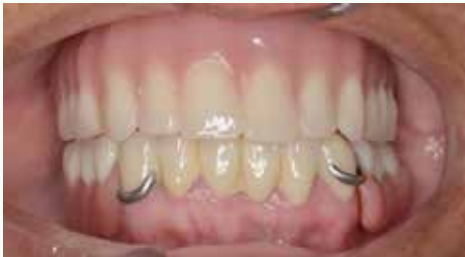

Imagen 31 – Rehabilitación terminada vista frontal

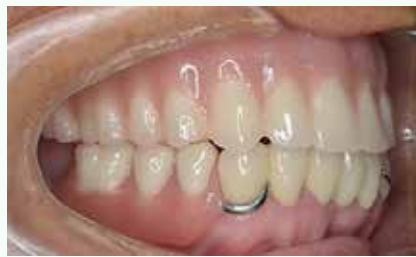

Imagen 32 – Idem 53 Vista derecha

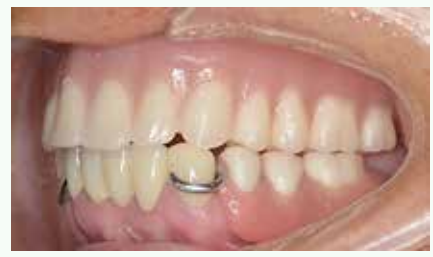

Imagen 33 – Idem 53 Vista izquierda

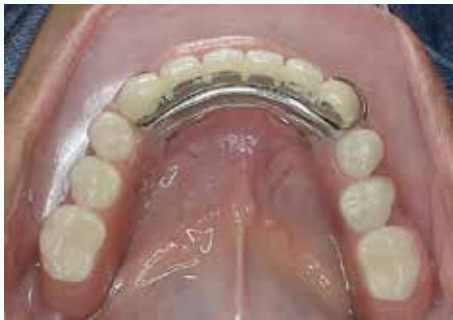

Imagen 34 – vista oclusal

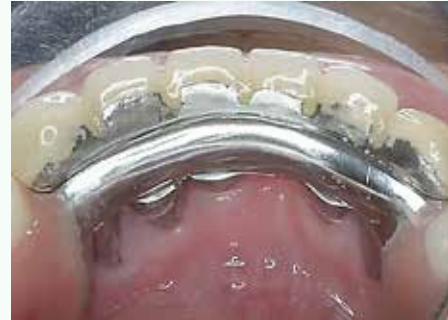

Imagen 35 – detalle 34

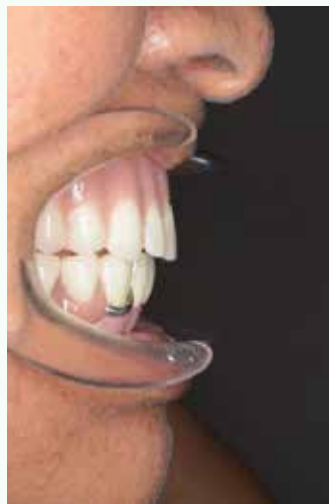

Imagen 36 – Perfil derecho

COMPARACIÓN PRE Y POSOPERATORIAS



Imagen 37



Imagen 38

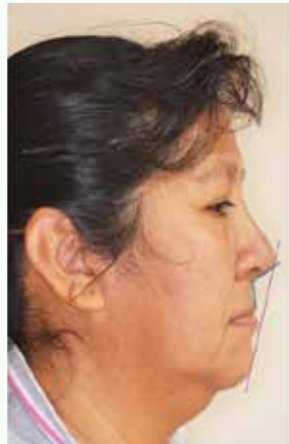

Imagen 39

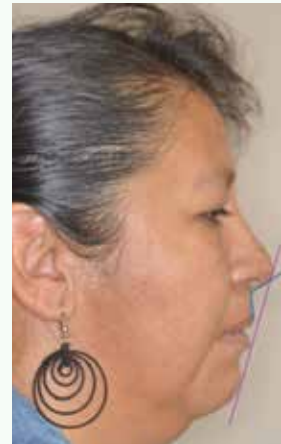

Imagen 40

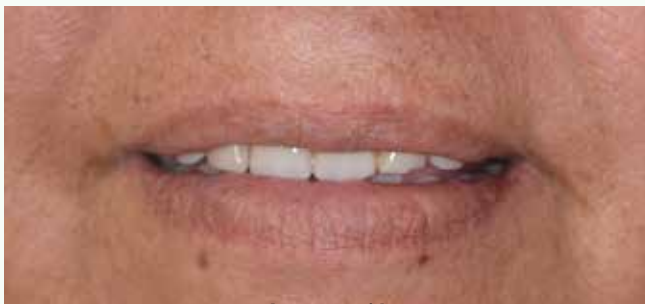

Imagen 41

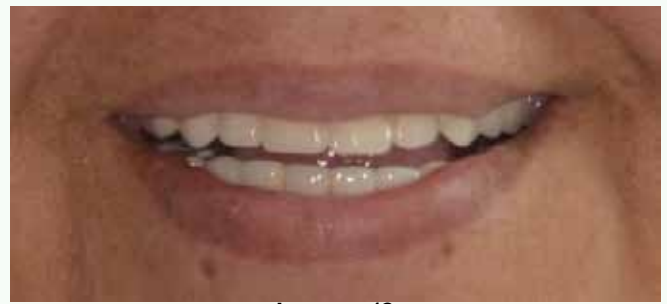

Imagen 42

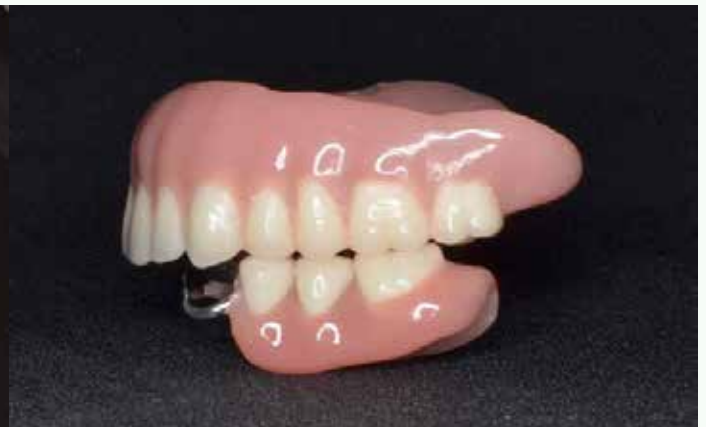
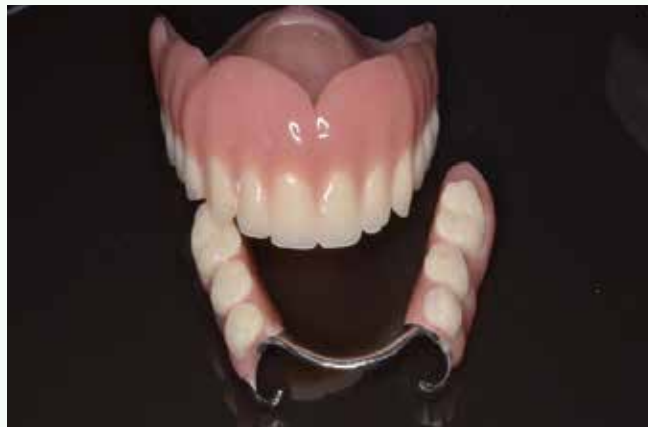
Imagen 43 y 44 – Prótesis terminadas

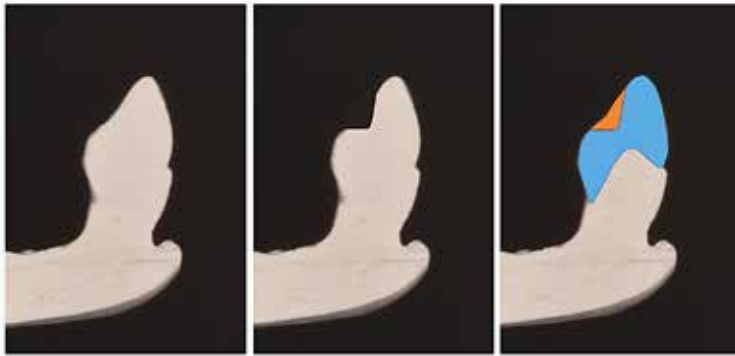


Imagen 45 - Detalle fresado de escalón en corte de modelo terminado

CONTROL A 18 MESES

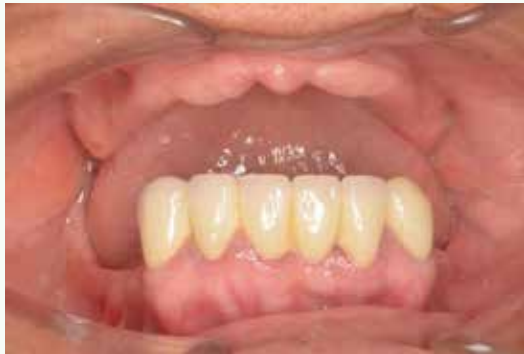

Imagen 46 - Vista frontal intraoral

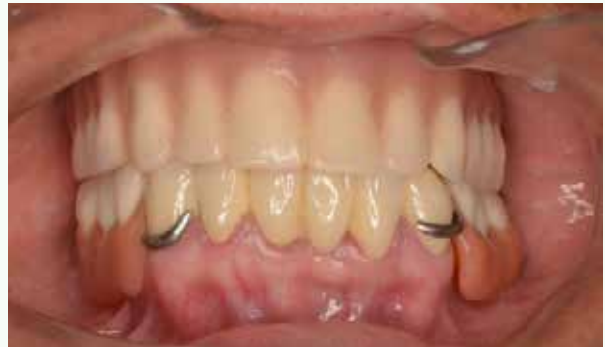

Imagen 47 - Vista intraoral frontal con prótesis removibles

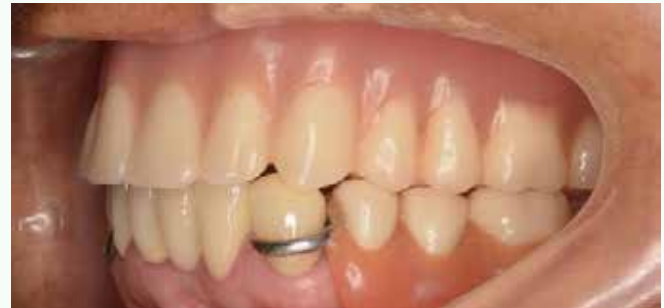
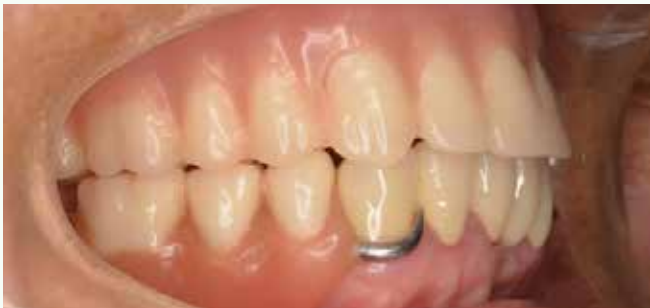
Imagen 48 y 49 - vista lateral derecha e izquierda



Imagen 50 - Sonrisa Plena

CONCLUSIÓN

Ya sea por el inconveniente clínico o económico para rehabilitar con implantes dentales oseointegrados, reabsorción gingival lingual, pilares con pérdida de soporte periodontal significativo, o por la imposibilidad de ubicar el conector mayor de la PPR inferior para evitar trauma en las estructuras blandas linguales, la alternativa presentada se consolida como un opción viable y funcional para rehabilitar ausencias tipo clase I de Kennedy. En la odontología actual, la prótesis parcial removible esquelética o metálica continúa siendo un recurso terapéutico plenamente vigente para una vasta población del planeta⁷. Por tanto, debemos perseverar en la búsqueda de mejoras y la variación del diseño protésico convencional de las PPR para casos de edéntulos bilaterales de extremo libre inferiores, más aún cuando las pizas remanentes que servirán de soporte están periodontalmente disminuidas.

DISCUSIÓN

Evidentemente el plan de tratamiento ideal debería contemplar la presencia de implantes dentales oseointegrados que sirvan como apoyo a la superficie interna más distal de la prótesis removible, asistidos con retenedores anteriores de tipo estético (ataches extra o intra coronarios en caninos). La no aplicación de estos soportes posteriores oseointegrados en el plan obliga a emplear dispositivos retentivos más convencionales en los caninos (ganchos labrados de acero) que compensarán la aparición de basculación causada a la reabsorción de las zonas edéntulas posteriores en el futuro, y evitar así la consecuente pérdida de estabilidad de las piezas dentarias anteriores que actúan como pilar o soporte.

Sin lugar a dudas, el factor de disminuir la estética y preservar la funcionalidad y extender así la vida útil de la rehabilitación satisface al paciente, que al no poder aplicar a rehabilitación fija implanto-soportada, manifiesta en la instalación de la PPR su conformidad y mejor comodidad ante prótesis empleadas con anterioridad, opinión que se repite y consolida más de un año después en los controles posoperatorios. Por todo, lo antes expuesto y el éxito alcanzado por la rehabilitación propuesta, ya sea estético o funcional, se recomienda se instale

este tipo de rehabilitación en casos que manifiestan disminución de las condiciones para diseñar, confeccionar y rehabilitar con PPR convencionales.

BIBLIOGRAFÍA

1. Osorio Vélez LS, Ardila Medina CM. Restauraciones protésicas sobre dientes con soporte periodontal reducido. *Avances en Odontostomatol* 2009; 25 (5): 287-293.
2. Berg T. Maxillary distal-extensión removable partial denture abutments with reduced periodontal support. *Journal of Prosthetic Dentistry* 1993;70:245-50
3. Ayuso-Montero R, Martori López E, Brufau de Barberá M, Ribera Uribe M. Prótesis removible en el paciente geriátrico. *Av. Odontostomatol* 2015; 31 (3): 191-201.
4. Fernández E, Monardes H, Mardones F, Acosta H, Segovia JL, Román J, Bernal G. Modificaciones de diseño protésico para mejorar estética en prótesis parcial removible metálica. *Av. Odontostomatol* 2013.
5. Cedeño Morales Luis. "Consecuencia por la falta de nichos o descanso oclusales en prótesis parcial removible". Tesis de grado. Facultad piloto de odontología Universidad de Guayaquil. 2013.
6. Carr, McGivney & Brown. "Conectores mayores y menores". *Prótesis parcial removible de Mckracken*. Ed. 11
7. Asencio Palacios, Pamela. Necesidades de rehabilitación oral en el hogar de anciano. Tesis de grado. Carrera de Odontología. Quito: UCE. 2016.

APLICACIÓN DE CONCEPTOS PEDAGÓGICOS EN LA CLÍNICA DE PRÓTESIS FIJA DE LA FACULTAD DE ODONTOLOGÍA

APPLICATION OF PEDAGOGICAL CONCEPTS IN THE FIXED PROSTHESIS CLINIC OF THE FACULTY OF DENTISTRY

Msc. Lic Hugo Torrelio Corvera¹

¹ Docente de la Facultad de Odontología
Universidad Autónoma Juan Misael Saracho
Tarija - Bolivia

Dirección para la correspondencia: Calle Bolívar N°1044 Tarija – Bolivia
Correo electrónico: hugotorrelio@gmail.com

RESUMEN

El presente artículo contiene una descripción y aplicación práctica de algunos conceptos pedagógicos usados para mejorar el PEA. Basándose en el uso de documentación clínica fundamentada con conocimiento de hecho científicamente respaldado, a modo de reporte de caso clínico de los casos prácticos realizados por los estudiantes en la clínica de prótesis fija de quinto año. Donde interviene el docente como orientador, estudiantes de internado, quinto año y de manera indirecta los de cuarto año que se encuentran en la clínica realizando sus prácticas. Estimulando aprendizaje significativo en una zona de desarrollo próximo.

PALABRAS CLAVE

Proceso de enseñanza y aprendizaje (PEA). Zona de desarrollo próximo (ZPD). Base orientadora de la acción (BOA). Aprendizaje significativo, Ley de Ante. Articulador semi ajustable (ASA), cirugía, endodoncia. Prótesis parcial fija (PPF). Biopulpectomía. pilar, gingival, placa bacteriana, caries, oclusión, chaflan, oxifosfato de zinc, periodoncia, fotopolimerizable, pónico.

ABSTRACT

This article contains a description and practical application of some pedagogical concepts used to improve the EAP. Based on the use of evidence-based clinical documentation with knowledge of scientifically supported echo, as a clinical case report of case studies performed by students in the 5-year fixed prosthetic clinic.

Where the teacher intervenes as a counselor, 5 to year and indirectly those of 4 to year who are in

the clinic performing their practices. Stimulating meaningful learning in an area of proximal development.

KEY WORDS

Teaching and learning process (PEA). Zone of proximal development (ZPD). Action guiding base (BOA). significant learning. The Law of Ante. Semi-adjustable articulator (ASA), surgery, endodontics. Fixed partial prosthesis (PPF). Biopulpectomy. Abutment, gingival, bacterial plaque, caries, occlusion, chaflan, zinc oxyphosphate, periodontics, photopolymerizable,

Introducción.- En el estado actual de aprendizaje, en nuestro medio. Estudiar odontología exige por parte del estudiante tenga a disposición elementos tecnológicos y materiales que le exigen contar con recursos para su aprendizaje. En otras palabras es una carrera de alto costo. La universidad debe dotar de infraestructura, equipamiento y material adecuado y acorde con el desarrollo tecnológico de la carrera. Función que cumple de acuerdo a la disposición de recursos económicos que se le asigne, que no son suficientes.

Estos elementos hacen que el proceso de aprendizaje tenga debilidades ante la imposibilidad o mejor, ante la dificultad de llevar a la práctica técnicas actuales y más eficientes.

En la facultad de odontología tenemos estudiantes con características distintas. La política de admisión de candidatos de nuestra universidad es incluyente a toda la sociedad, así que no hay una selección de estudiantes ni número límite de postulantes que quieran ingresar en nuestra facultad. Tema que puede dar mucho hilo por explorar, por

que trae ventajas como ser el de poder dar universalidad de educación a quien lo desee, pero también atrae estudiantes que no siempre pueden ser aptos de vocación para determinada carrera y que se ven en la necesidad de estudiar “algo”. Sin embargo también atrae estudiantes que pueden ser potenciales buenos profesionales que sin embargo están cortos de recursos para poder culminar la carrera. A esta variable le vamos a agregar la presencia de estudiantes con fuertes debilidades educacionales acarreadas ya desde los colegios.

En síntesis hay estudiantes con diferentes características y con desniveles socio económicos-culturales incluso.

Nuestra labor como docentes es la de sacar un producto (profesionales en el ámbito laboral) de “buena calidad”, que sean competentes. Y al mismo tiempo que no sea excluyente a estudiantes con diferencias socioeconómicas.

HIPOTESIS.- se podrá conseguir un buen rendimiento en cuanto corresponde a aprendizaje entre estudiantes con distintos niveles y capacidades?

Podemos enseñar para aprender de manera homogénea en el campo de trabajo. Que está conformado por futuros profesionales en etapa de capacitación?

Como podemos superar el obstáculo de la falta de recursos clínicos, materiales, tecnológicos. A la hora de realizar las prácticas clínicas odontológicas?

MARCO TEORICO

APRENDIZAJE SIGNIFICATIVO Y DESARROLLO LOGICO DE LA INFORMACION

El aprendizaje significativo es, según el teórico norteamericano David Ausubel, un tipo de aprendizaje en que un estudiante relaciona la información nueva con la que ya posee; reajustando y reconstruyendo ambas informaciones en este proceso. Dicho de otro modo, la estructura de los conocimientos previos condiciona los nuevos conocimientos y experiencias, y estos, a su vez, modifican y reestructuran aquellos. Este concepto y esta teoría están enmarcados en el marco de la psicología constructivista.

El aprendizaje significativo ocurre cuando una nueva información se conecta con un concepto relevante preexistente en la estructura cognitiva, esto implica que las nuevas ideas, conceptos y proposiciones pueden ser aprendidos significativamente en la medida en que otras ideas, conceptos o proposiciones relevantes sean claras y estén disponibles en la estructura cognitiva del individuo, y que funcionen como un punto de anclaje de las primeras. A su vez el nuevo conocimiento transforma la estructura cognoscitiva, potenciando los esquemas cognoscitivos que posibilita la adquisición de nuevos conocimientos. En conclusión, el aprendizaje significativo consiste en la combinación los conocimientos previos que tiene el individuo con los conocimientos nuevos que va adquiriendo. Estos dos al relacionarse, forman una conexión y es así como se forma el nuevo aprendizaje, es decir, el aprendizaje significativo.¹

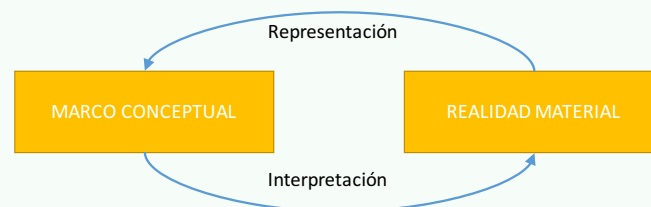


Figura 1: podemos observar 3 tipos de articuladores de 3 estudiantes

ZONA DE DESARROLLO PROXIMO.

El concepto de zona de desarrollo próximo, introducido por Lev Vygotski desde 1931, es la distancia entre el nivel de desarrollo efectivo del alumno (aquello que es capaz de hacer por sí solo) y

el nivel de desarrollo potencial (aquellos que sería capaz de hacer con la ayuda de un adulto o un compañero más capaz). Este concepto sirve para delimitar el margen de incidencia de la acción educativa. La zona de desarrollo próximo se genera en la interacción entre la persona que ya domina el conocimiento o la habilidad y aquella que está en proceso de adquisición. Es por tanto una evidencia del carácter social del aprendizaje.²



Figura 2: Estudiantes de varios niveles interactúan

ETAPAS DEL DESARROLLO DEL APRENDIZAJE:

El proceso de los conocimientos es un proceso activo, en este se forman las habilidades y las capacidades. No se concibe de forma mecánica, sino como un proceso de producción de la actividad, de enriquecimiento y transformación de los conocimientos y habilidades previas del estudiante, incrementando sus capacidades reales y situándolo en mejores posibilidades para recibir nuevos conocimientos, este proceso se desarrolla en forma de actividad material a mental.

Para que el proceso de asimilación se lleve a cabo es necesario que el individuo realice un conjunto de acciones o actividades, que sean lógicas en el caso pedagógico; cuando el motivo y el objetivo coinciden hay aprendizaje. . (3)

Para realizar estas acciones se necesitan un conjunto de orientaciones que constituyan niveles de ayuda para dar a la acción proceso continuo. Un componente esencial en acción es la base orientadora de la acción (BOA) que va a desarrollar el individuo. (Ref.3)

Durante la ejecución de la acción, en la etapa material o materializada debemos tener en cuenta el tratamiento de las tareas, métodos, medios, formas y control según las etapas del proceso de asimilación a partir de las características de la misma. Las tareas deben propiciar la ejercitación de las acciones y los conocimientos que queremos formar.

Para Galperin en la actividad del proceso de enseñanza y aprendizaje, las acciones mentales transitan por etapas para formar los conceptos, dichas etapas son:

1. Etapa motivacional

A través de ella se pueden obtener muchos logros como aptitudes, intereses, propicia el interés ocupacional y cierta disposición para el contenido a conocer. El alumno no entra en ningún tipo de acción, aquí se prepara al alumno para asimilar los conocimientos. En esta etapa las tareas deben crear una disposición favorable hacia el objeto. Los métodos deben ser problémicos, vinculados a tareas profesionales. Los medios a emplear pueden ser videos, demostraciones experimentales, libro de texto, etc, y las formas de enseñanza pueden ser las conferencias o clases encuentros, donde la tarea docente constituye una guía de estudio. . (Ref.3)

2. Etapa de la base orientadora de la acción (BOA).

Es el conocimiento de la acción y de las condiciones en que debe realizarla, es donde se le da al alumno el sistema necesario de conocimientos sobre el objeto de estudio (guías), las condiciones necesarias a tener en cuenta, los modelos de las acciones a ejecutar y el orden en que deben ser ejecutadas dichas acciones. En esta etapa no hay ejecución de la acción por parte del estudiante, solo el conocimiento de la acción, por lo que es el momento previo a la ejecución de la misma. Se muestra al alumno el material que tiene que asimilar, profundiza en aquella acción que da solución al problema. Los métodos a emplear son el explicativos, problémico y de elaboración conjunta. Los medios pueden ser diversos, pizarra, diapositivas, retro y se da en la conferencia. . (Ref.3)

3. Etapa materializada.

A partir de la tercera etapa se inicia la ejecución de la acción en el plano material o materializado, donde el estudiante realiza la acción y el profesor tiene la posibilidad de controlar su ejecución así como incidir en su formación y en la corrección o ajuste del aprendizaje que se vaya logrando. Los alumnos tienen que resolver problemas apoyándose en esquemas externos, que para este caso trabajamos las guías de estudio.

Todo esto exige contribuir a que los y las estudiantes se apropien de procedimientos y estrategias cognitivas, metacognitivas y motivacionales que permitan producir el saber (más que consumirlo), resolver problemas, aprender a aprender de manera permanente a lo largo de la vida, y en diferentes situaciones y contextos. . (Ref.3)

4. Etapa verbal.

A partir de este momento, en que ya el alumno domina el esquema de la acción y ha adquirido a su vez los conocimientos necesarios, existen las condiciones para pasar a la etapa de formación en el plano del lenguaje, donde los elementos de la acción deben estar representados en forma verbal (oral o escrita) por el estudiante.

Existe una codificación en forma de concepto de la acción material. Los métodos son grupales, por pareja, de discusión, para la solución creativa de problemas y problémicos. Los medios se reducen, así como las guías de estudio. Las formas de docencia son las clases prácticas, seminarios y laboratorios. El control es la auto evaluación. El alumno expresa todo verbalmente.

El establecimiento de esta teoría constituye aportes en el establecimiento de las características de la acción, las que deben tenerse en cuenta en su formación, pues son indicadores de su calidad, siendo las más importantes en nuestro trabajo. . (Ref.3)

5. Etapa mental.

Esta se desarrollará en los encuentros presenciales. En esta etapa el lenguaje es interno, procesado con su respectiva estrategia discursiva, ya el alumno ha interiorizado los contenidos, los ha asimilado y es capaz de transmitirlos estableciendo

correctamente la noesis y con sus valoraciones de posibles aplicaciones a nuevos fenómenos, por lo que existe una independencia absoluta. Es por lo que se puede afirmar como dice la Talízina, el concepto solo puede formarse cuando el individuo ya conoce los objetos que forman parte de dicho concepto.

La orientación de procedimientos a los estudiantes de este nivel, para el estudio y su actividad independiente, es fundamental para lograr “éxitos en el aprendizaje”,

TRABAJO DE CAMPO.

DESCRIPCIÓN DEL PROBLEMA

El lugar de trabajo pedagógico, es la catedra de prótesis Fija de ultimo nivel. Es deir 5 to año. Ahí se desarrollan actividades teórico-prácticas. Las actividades prácticas consisten en realizar el tratamiento rehabilitador con prótesis parciales fijas, donde el estudiante debe instalar 3 prótesis en total. En un periodo clínico de 9 meses.

En resumen el desarrollo de la catedra consiste en dividir 15 temas teóricos que sirven para orientar las actividades prácticas, de manera que el estudiante tenga herramientas teóricas como base orientadora de la acción. Materializando en la actividad clínica, el detalle del contenido teórico es :

CONTENIDO MÍNIMO DE LA ASIGNATURA

TEMA 1	Recepción del paciente y diagnostico
TEMA 2	Plan de tratamiento
TEMA 3	Puentes odontológicos
TEMA 4	Consideraciones biomecánicas
TEMA 5	Alternativas clínicas para la solución de la edentación.
TEMA 6	Oclusión
TEMA 7	Montaje de modelos
TEMA 8	Puentes provisionales
TEMA 9	Puentes metalo plásticos
TEMA 10	Prótesis de resina reforzada con fibra
TEMA 11	Prótesis metalo cerámicas
TEMA 12	Prótesis de cerámica pura
TEMA 13	Carillas o frentes estéticos de adhesión directa
TEMA 14	Descripción del color
TEMA 15	Prótesis sobre implantes

La fase clínica extiende la realización de prótesis parciales fijas dento soportadas. Que son realizadas paulatinamente durante la BOA (base orientadora de la acción). Es decir la fase orientadora se da juntamente a la fase material. Esto trae como consecuencia inmediata que el estudiante durante su aprendizaje experimenta fases del tratamiento rehabilitador sin la adecuada orientación teórica, puesto que esta se da en el transcurso del año.

Es decir el estudiante muchas veces no entiende bien el porqué de las maniobras clínicas. Si a esto le sumamos los desniveles socioeconómicos existentes. La situación de aprendizaje se ve más afectada, resultando defectuosa la actividad docente.

Las características de la cátedra exige un análisis FODA. A fin de optimizar la actividad docente. Pudiendo existir muchas más. Aquí reflejo las que conciernen al tema:

FORTALEZAS	OPORTUNIDADES	DEBILIDADES	AMENAZAS
Programa teórico amplio y de enfoque rehabilitador integral	Se puede aplicar la práctica, usando como complemento la rehabilitación integral del paciente	Al ser actividades libres, sin reglamentar, el docente puede caer en no realizarlas	Deficiente PEA
Posibilidad del docente de poder implementar mejoras a fin de optimizar el PEA.	Hay libre decisión del docente para realizar actividades extras, evaluables. A fin de que optimicen la BOA.	La correlación de las fases de aprendizaje, es decir [fase Motivacional, BOA, material, verbal y mental. No están adecuadamente aplicadas. Por las características de la cátedra. Cuando se compara las actividades teóricas con las practicas	Deficiente PEA
Tiempo de prácticas clínicas extensas (15 horas semana)	Se puede individualizar la práctica clínica y documentarla	Pocas horas de teoría (1 por semana) además que se tiene insuficiencia de materiales y equipos tecnológicos modernos escasos.	Deficiente PEA

Ante este breve análisis se decide trabajar en una actualización de la metodología de aplicación del PEA (proceso de enseñanza aprendizaje) en la cátedra. Donde esta antiguamente manejaba la aplicación de los conceptos teóricos. Pero en la parte práctica limitada a realizar las 3 PPf (prótesis parcial fija) necesarias sobre pacientes. Dando escasa importancia a las maniobras previas pre protésicas y al estudio diagnóstico oclusal. Dando un enfoque práctico netamente protésico práctico y casi empírico en lo que se refiere al porqué de las cosas, puesto que los conceptos teóricos le llegaban al estudiante en el transcurso de la gestión.

Agregamos a esto que la clínica aún no cuenta con articuladores semi ajustables para el trabajo protésico. Teniendo los estudiantes que tener sus propios aparatos mecánicos (articuladores) en calidad directa a la disposición de recursos de que cuenta cada uno de ellos.

De esta manera tenemos desniveles marcados en cada uno de los estudiantes en lo que se refiere al posible rendimiento académico en la fase de PEA. (proceso de enseñanza aprendizaje)

APLICACIÓN PRÁCTICA DE LOS CONCEPTOS PEDAGÓGICOS.

Si bien cada estudiante aprende adquiriendo nuevas experiencias, las cuales dándole significado al desarrollo lógico de la información, de acuerdo a las herramientas de que disponga:

“El aprendizaje significativo ocurre cuando una nueva información se conecta con un concepto relevante preexistente en la estructura cognitiva, esto implica que las nuevas ideas, conceptos y proposiciones pueden ser aprendidos significativamente en la medida en que otras ideas, conceptos o proposiciones relevantes sean claras y estén disponibles en la estructura cognitiva del individuo” (3).

Al mismo tiempo al interactuar cada estudiante con diferentes oportunidades en su particular estado histórico-cultural. En la clínica se puede estimular la "Zona de Desarrollo Próximo" entre los estudiantes que hacen sus prácticas, así por ejemplo en una misma mesa de trabajo tenemos a un estudiante haciendo practica en un articulador estándar y a otro trabajando y aprendiendo en un articulador semi ajustable. Donde las funciones y modo de trabajo están orientadas por el docente. Así unos y otros observan y analizan la función de cada aparato.

TRABAJO DE CAMPO

En la catedra se implementa variables en el desarrollo de la práctica clínica. Orientada a que el estudiante pueda mejorar su PEA(proceso enseñanza aprendizaje) teniendo como actividades el cumplimiento de los siguientes objetivos:

1. Realizar una carpeta de cada paciente donde se elaborara: Un registro detallado en la ficha clínica de datos, fotografías pre operatorio y modelos de estudio montados en articulador buscando signos de inestabilidad oclusal.

A fin de poder elaborar una lista de problemas de las patologías bucales existentes que se constituyen en contraindicaciones relativas previas a prótesis y que orientaran a elaborar un plan de tratamiento integral a fin de que el estudiante conozca las maniobras pre protésicos destinado a tener una cavidad bucal sana.

Del estudio de modelos, poder estabilizar en la medida de lo posible el estado oclusal del paciente Antes de hacer prótesis fija. Asi por ejemplo:

LISTA DE PROBLEMAS

a) TEJIDO GINGIVAL:

- 1.- Retracción gingival en el sector V en lingual.
- 2.- Placa bacteriana y presencia de cálculo dental en el sector posterior y anteroinferior.
- 3.- Contorno gingival , sector posterior izquierda irregular.

b) PIEZAS DENTARIAS:

- 4.- Caries de 1er grado en la pieza 14 mesial y distal.
- 5.- Caries en la superficie mesial de la pieza 21.
- 6.- Base cavitaria en pieza 22.
- 7.- Amalgama con filtración en oclusal en pieza 26.
- 8.- Base cavitaria por oclusal en pieza 27.
- 9.- Caries de 1er grado no penetrante en pieza 35.
- 10.- Caries de 1er grado en pieza 44 en caras vestibular, mesial y oclusal.

c) OCLUSIÓN:

- 11.- Oclusión habitual; desequilibrada, presenta mordida profunda, clase III de Angle.
- 12.- Parafunción por ausencia de piezas posteriores.

PLAN DE TRATAMIENTO

I) FACTORES A TOMAR EN CUENTA PARA LA ELABORACION DEL PLAN DE TRATAMIENTO:

- a) Factores generales: Estado de salud general buena, no presenta ninguna enfermedad sistémica.
- b) Factor económico: Regular, cuenta con pocos recursos para pagar las prótesis dentales fijas.
- c) Factor pronóstico: Dudoso, dependerá considerar el material con el que se realizará la PDF además del ajuste oclusal que se le debe realizar.
- d) factor psicosocial: Óptimo, la paciente demuestra colaboración para el tratamiento.

II) TERAPIA BÁSICA:

- a) PERIODONCIA
 - 1.- Profilaxis de la cavidad bucal.
 - 2.- Detartraje con ultrasonido.

b) ENDODONCIA

- 3.- Biopulpectomía en piezas #12 y #23.
- 4.- Tratamiento unirradicular en pieza #22.

c) OPERATORIA

- 1.- Resina fotopolimerizable en pieza #26 (oclusal).
 - 2.- Resina fotopolimerizable en pieza #21 (mesial).
2. Mentalizar y realizar un plan de tratamiento rehabilitador integral, previo a prótesis; debiendo realizar maniobras endodónticas, quirúrgicas etc. antes de la prótesis. Actividades a realizar en las otras materias de la facultad. Así por ejemplo:

PLAN DE TRATAMIENTO PROTÉSICO

- AJUSTE OCLUSAL.
- RESTAURACIONES ANTERIORES:
Elaboración de una corona Venner en la pieza # 22
- PLANIFICACION PROTÉSICA:
Elaboración de dos puentes: POSTEROSUPERIOR izquierdo y ANTEROSUPERIOR derecho.
- SELECCIÓN DE PILARES:

LEY DE ANTE:

“El área de la superficie radicular dental remanente debe ser igual o mayor al área de la superficie radicular de los dientes perdidos”

A) Sector posterior izquierdo:

Piezas ausentes: #24 y #25	}	3,9 - 2,5 = 1,4 a Favor →
Piezas Pilares: #23 y #26		
Según la ley de Ante:		
Valor de pilares: 1,5 + 2,4 = 3,9		
Valor de pónicos: 1,3 + 1,2 = 2,5		

B) Sector anterior derecho:

Piezas ausentes: #13	}	3,9 - 1,5 = 1,9 a Favor →
Piezas Pilares: #11, 12 y #14		
Según la ley de Ante:		
Valor de pilares: 1,1 + 1 + 1,3 = 3,4		
Valor de pónicos: 1,5		

- 3. Mentalizar y realizar un plan de tratamiento protésico propiamente dicho, que los llevara a la práctica. A fin de instalar una prótesis fija, aplicando todos los conceptos científicos metodológicos que exige el trabajo. Otro ej:

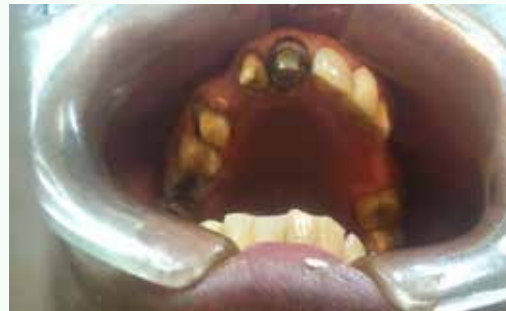

Fig. 3: Preparación pre-protética

- Seleccionado los pilares posteriores, se realiza la preparación de la pieza 14:

Esta pieza es vital por lo que el tallado se realiza bajo anestesia local infiltrativa. Con la fresa 3139 se consiguió una terminación del margen gingival adecuado para la adaptación del material restaurador, en Chamflan .
- En la pieza 26: Se realiza su preparación, bajo anestesia local, presenta amalgama por oclusal, quitamos la restauración y la base que es cemento oxifosfato de zinc; restauramos con ionómero de restauración y confeccionamos el muñón con resina fotopolimerizable. Se realiza la terminación del margen en Chamfer.



Fig.4: Preparación para prótesis

- Tallado definitivo y alisado de todos los muñones, se lo realiza utilizando hilos retractores para exponer la superficie dental, asegurarnos de un buen tallado y preparación del surco gingival.
4. Hacer un registro fotográfico pormenorizado de todas las actividades clínicas realizadas, como también registrar en una bitácora las maniobras realizadas, con todas anotando todos los inconvenientes, fracasos, variables que puedan darse durante la fase práctica.
 5. Este último objetivo consiste en elaborar por parte del estudiante un artículo descriptivo de su caso clínico a modo de reporte. Donde incluirá el desarrollo y secuencia de todo el tratamiento realizado desde su inicio, poniendo énfasis en lo siguiente:
 - a. Un análisis detallado y descripción de los principales elementos del caso que influyen en la construcción de la prótesis parcial fija (PPF). De orden pre protésico.
 - b. Descripción del análisis oclusal y las maniobras realizadas, materiales y métodos. Justificando su uso a fin de dar estabilidad oclusal al paciente.
 - c. Descripción de por lo menos 4 planes de tratamiento posible ante el caso de edentación solucionado. Además de mostrar la valoración de la ley de Ante prótesis parcial fija instalada, descripción del estado de los dientes pilares, materiales escogidos para la construcción de la prótesis parcial fija (PPF) además de las ventajas y desventajas de este.
 - d. Desglose de las distintas técnicas usadas en las distintas fases de la construcción de la prótesis, por Ej. Si se está instalando un anclaje con fibra de vidrio, describirá ayudado con las fotografías, la técnica usada, el uso de ensanchadores, técnica de cementación ideal y la usada, de acuerdo a los materiales con que se contaba en ese momento, las ventajas, desventajas de la técnica, etc. O el de describir la técnica de control de asentamiento y sellado marginal

de la prótesis, nombrando los materiales top que se usan y los materiales que usó, analizando y comparando, describiendo ventajas y desventajas, etc. Ej: Terminada toda la preparación mecánica, con las llaves de silicona obtenidas al principio se confecciona provisorios de acrílico autopolimerizable, con las características del color similar al de los dientes remanentes se debe pulir y hacer control de oclusión para que no sea una interferencia oclusal, estos provisorios también servirán para que la paciente comience a adaptarse y así mismo su encía.

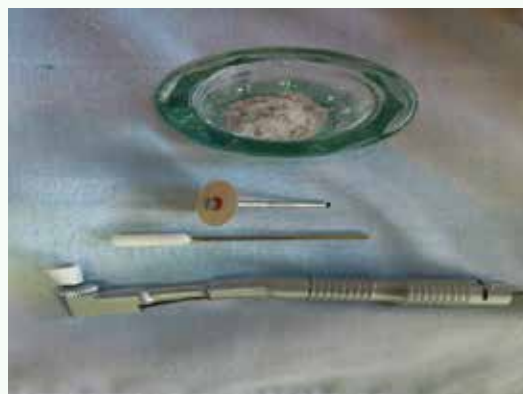

Fig.5: instrumental para prótesis



Fig.6: Prótesis provisional

CONCLUSIONES.

Por lo expuesto podemos intuir que la descripción pormenorizada de la simple construcción de una PPF, no es sencilla, puesto que para llegar a eso se encuentran inmersas el uso de distintas maniobras con soporte científico acerca del por qué se las utiliza. Y que constituye la fase mental y narrativa de una fase material.

Tal cantidad de actividad teórica tiene su premio reflejada en una alta nota de evaluación práctica que constituye en una motivación para el estu-

diente.

Este al tener ese reporte digitalizado, sirve para poder armar una biblioteca virtual de varios casos seleccionados que sirven de consulta para los demás estudiantes que año a año podrán enriquecerse teóricamente de estos casos y hacer mejoras e innovaciones en los futuros casos que se construyan.

Esta actividad, no es realizada por todos los estudiantes quienes gozan de una evaluación menor.

El estudiante tiene la posibilidad de usar métodos y técnicas de registro de casos acordes con el actual estado histórico cultural de la profesión.

Se estimula de mejor manera el aprendizaje grupal, porque durante todo el proceso participan de manera directa e indirecta todos los estudiantes. A fin de generar conocimiento y aprendizaje en todo un grupo que es heterogéneo en lo que respecta a capacidades socioculturales.

BIBLIOGRAFÍA

1. Díaz Barriga, Frida (2010). «V. Estrategias de enseñanza para la promoción de aprendizajes significativos». Estrategias Docentes para un Aprendizaje Significativo, MC GRAHILL EDUCATION
2. POZO, Juan Ignacio; y Nora SCHEUER (2006): *Nuevas formas de pensar la enseñanza y el aprendizaje: las concepciones de profesores y alumnos*. Barcelona: Grao, 2006;
3. Galperín, P.Y., Teoría de la formación por etapas de las acciones mentales. Editorial MGY Moscú, Rusia (1995)

BIBLIOGRAFIA DE LA MATERIA DE 5° CURSO

- Fundamentos de Prótesis Fija. Shillingburg Herbert. Editorial La Prensa Médica. 1990.

- Prótesis Fija Contemporánea. Rosenstiel S., Land M.F., Fujimoto L., Editorial Elsevier Mosby, Barcelona, Cuarta Edición. 2009.
- Rehabilitación Oral Contemporánea. Mez-zomo E. Makoto R. Y Cols. Editorial Santos. Amolca. Venezuela. Primera Edición. 2010. Tomos I y II.
- Prótesis Fija. Pegoraro, L.F. et al: San Pablo, Artes Médicas, 2001.
- Estética en Rehabilitación Oral. Metal Free. Bottino Marco Antonio. Ferreira A. Miyashita
- E. Giannini V. Artes Médicas Latinoamericana, Primera Edición, 2001.
- Sistema Estomatognático. Arturo Manns Universidad de Chile.
- Operatoria Dental. Estética y adhesión. Lanata Eduardo. Grupo Guía. 2003.
- Rehabilitación Estética: Análisis estético (Vol1). Fradeani, Mauro. Quintessencia.
- Oclusión y diagnóstico en rehabilitación oral. Alonso, Aníbal.
- Adhesión en odontología restauradora. Libro ALODYB, Gilberto Henostroza. Editora Maio. 2003.
- Estética en odontología restauradora. Libro ALODYB, Gilberto Henostroza Editora Maio. 2006. Atlas de Operatoria Dental y Estética. Eduardo Julio Lanata. Grupo Guía. 2008
- https://es.wikipedia.org/wiki/Zona_de_desarrollo_pr%C3%B3tesis
- <http://www.monografias.com/trabajos79/niveles-ayuda-base-orientadora-accion/niveles-ayuda-base-orientadora-accion2.shtml>

POSTUROLOGÍA EN ODONTOLOGÍA

POSTUROLOGY IN ODONTOLOGY

Dra. Marcela Exeni Baracatt¹

¹ Docente de la Facultad de Odontología
Universidad Autónoma Juan Misael Saracho
Tarija - Bolivia

Dirección para la correspondencia: Calle Bolívar esq. Suipacha s/n, Clínica OdontoLab
Correo electrónico: maexeni@hotmail.com

RESUMEN

La Posturología es la ciencia que estudia y mide el equilibrio estático - postural de nuestro cuerpo.

El desequilibrio o alteraciones en la postura corporal se traduce en lumbalgias, cefaleas, cervicalgias, alteraciones oclusales, vértigo, disfunciones del enfoque ocular y hernias discales, entre muchas otras afecciones.

Existe una estrecha relación entre la postura corporal y el sistema estomatognático (SEG). Muchas de las patologías funcionales ya sean dentales, articulares y/o musculoesqueléticas del SEG, son responsables de dolores a nivel de la columna cervical, dorsal, lumbar, cefaleas y mialgias.

De lo anterior nace la necesidad de que el odontólogo realice un examen morfoestático y dinámico de la postura del paciente que contemple todos los planos y sus alteraciones, analizando paralelamente los captos posturales.

El propósito de este artículo es introducir ciertos conceptos y lineamientos que motiven al lector, sea éste Odontólogo general, especialista o estudiante de Odontología, a la profundización del fascinante mundo de la posturología y su aplicación e interrelación con la odontología.

PALABRAS CLAVES

Odontoposturología, Sistema tónico-postural, captos, endocaptos, exocaptos, equilibrio.

SUMMARY

Posturology is the science that studies and measures the static - postural balance of our body.

Imbalance or alterations in body posture result in low back pain, headaches, cervicalgias, occlusal alterations, dizziness, dysfunctions of the ocular approach and herniated discs, among many other conditions.

There is a close relationship between body posture and the stomatognathic system (SS). Many of the functional pathologies, whether dental, articular and / or musculoskeletal of the SS, are responsible for pain at the cervical, dorsal and lumbar spine, headaches and myalgias.

From the above, the need arises for the dentist to perform a morphostatic and dynamic examination of the patient's posture That contemplates all the planes and their alterations, analyzing in parallel the postural captors.

The purpose of this article is to introduce certain concepts and guidelines that motivate the reader, whether this is a General Dentistry specialist or Dental Student, to the deepening of the fascinating world of posturology and its application and interrelationship with dentistry.

KEYWORDS

Odontoposturology, Tonic-postural system, captors, endocaptors, exocaptors, balance.

INTRODUCCIÓN

En la fase diagnóstica del tratamiento odontológico lo habitual es analizar las condiciones dentales

del paciente referentes a la función y a la estética. Nos abocamos al análisis minucioso de estos parámetros olvidando que debe entenderse al cuerpo humano como un "todo", donde existe sincronía de sus funciones y estrecha interconexión entre sus sistemas, donde la alteración de uno de ellos, por ejemplo del sistema estomatognático puede causar desórdenes, incluso en órganos distantes a la cavidad bucal. Resumimos la anamnesis de la condición general de salud del paciente al: interrogatorio sobre la presencia de alergias y a la medicación y dosis que al momento del diagnóstico este prescrita para el paciente.

Lo cierto es que en la sociedad actual y en el mundo en que vivimos, la competitividad nos obliga a un continuo esfuerzo por mantener el equilibrio personal en lo laboral y en las actividades que desarrollamos.

Para poder desarrollar estas actividades psicomotoras, es necesario que el sistema tónico postural de todo el organismo, este perfectamente equilibrado⁴ (Fig.1).

Cuando la actividad diaria, laboral o deportiva no se desempeña ergonómicamente, tanto en los aspectos físicos como psíquicos, comienzan a surgir desequilibrios que repercutirán en la actividad neuromuscular, articular y esquelética.

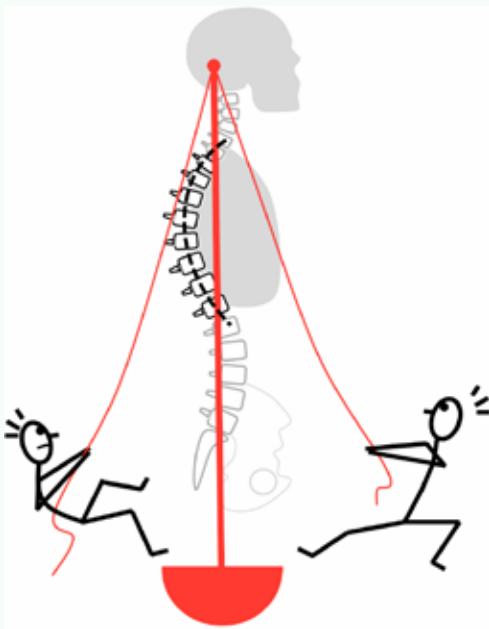


Fig.1: El STP del organismo es equilibrado.

Se calcula que aproximadamente el 80% de la población consultara en algún momento de su vida por problemas a nivel de la espalda siendo la etiología desconocida o sin tratamiento específico .

Sin embargo, muchos de los dolores de espalda, de cabeza, de la región cervical o lumbalgias pueden deberse a factores íntimamente relacionados con la columna vertebral (escoliosis, hernias de disco, etc.), alteraciones en las extremidades (acortamiento de una extremidad inferior), también por contracturas musculares por posturas inadecuadas a nivel corporal y en muchos casos pueden también estar estrechamente ligados o relacionados con desequilibrios en las arcadas dentarias (ya sea por falta de piezas o por malposición dentaria) y en los maxilares que condicionan una dinámica mandibular con repercusión en la musculatura y en las articulaciones del sistema estomatognático.

En lo que se refiere al tratamiento ortodoncico se debe tener en cuenta que al existir una interconexión entre los diferentes sistemas del cuerpo humano, una relación dental y/o esquelética alterada puede generar desordenes que se manifiestan en otros órganos distantes de la cavidad oral. Algunas maloclusiones y mal posiciones dentales repercuten en diferentes partes del cuerpo, ocasionando signos y síntomas que alteran la vida cotidiana de un individuo. Se puede relacionar determinadas maloclusiones con: alteraciones psicosociales, alteraciones cardiacas, dolores de cabeza, alteraciones oculares y auditivas, de las cuerdas vocales, del sistema gastrointestinal y respiratorio, en la postura, además de alteraciones en el sistema estomatognático.

Pero no es frecuente que el paciente acuda al odontólogo para que le trate un dolor de espalda, cabeza, etc., el paciente viene en busca de tratamiento puramente dental. De aquí nace la necesidad de "escuchar" al paciente y/o preguntarle sobre dolores cercanos o alejados de la región que pueden tener origen en las estructuras que componen el sistema estomatognático.

POSTUROLOGÍA

La Posturología es la ciencia que estudia y mide el equilibrio estático - postural de nuestro cuerpo.

El estudio de la posturología y los tratamientos instaurados dieron excelentes resultados en el tratamiento de vértigos, dolores de cabeza, cervicalgias o lumbalgias, hernias discales, dolores de rodilla, problemas de lectura y malos resultados escolares debido a disfunciones en el enfoque ocular, así como en la prevención de maloclusiones, por lo que la difusión y profundización del conocimiento de esta fusión o interrelación de varias áreas de la medicina se hace hoy por hoy una imperiosa necesidad.

Por su parte la Odontoposturología nace como consecuencia del estudio de la postura, al ver que la boca desempeña un papel importante en el mantenimiento y la perturbación de la postura.

SISTEMA TÓNICO POSTURAL

El Sistema Tónico Postural (STP) es considerado como "como un todo estructurado", con entradas múltiples, teniendo varias funciones complementarias tales como:

- luchar contra la gravedad y mantener una postura erecta
- soportar las fuerzas externas
- nos ubica en el tiempo-espacio estructurado que nos rodea a través de los ojos
- equilibrarnos estática y dinámicamente durante el movimiento (antes, durante y después)
- guiar y reforzar el movimiento

El STP¹ esta conformado por un conjunto muy complejo de estructuras y funciones de interacción entre aferencias y eferencias determinadas por varios receptores posturales que son modulados directa e indirectamente por el SNC a nivel cortico espinal y a través del sistema de reflejos neuro sensitivo motores.

Es un sistema de estructuras interrelacionadas entre sí que tratan de optimizar la postura y los movimientos que debe realizar el individuo para desempeñar las tareas corporales que le exige la

vida en si, el bioecosistema, entorno, hábitat social laboral o deportivo⁴.

Los órganos del STP poseen receptores posturales primarios con funciones exteroceptivas y propioceptivas, los cuales informan al SNC del estado de equilibrio y el SNC a esta información sensitiva da una respuesta motora.

Para esta proeza neurofisiológica, el organismo utiliza diferente fuentes:

- los extero receptores, que nos sitúan en relación con nuestro medio y son el oído interno, ojos, pies y el sistema estomatognático.
- Los propioceptores, sitúan las diferentes partes de nuestro cuerpo en relación con el conjunto, en una determinada posición en el espacio.
- Los centros superiores integran los selectores de estrategia, los procesos cognitivos y tratan los datos recogidos de las dos fuentes precedentes.

POSTURA NORMAL Y POSTURAS PATOLÓGICAS

Más del 90% de los individuos presentan desequilibrio postural. Este desequilibrio es estudiado en los tres planos del espacio² (Fig. 2), vale decir:

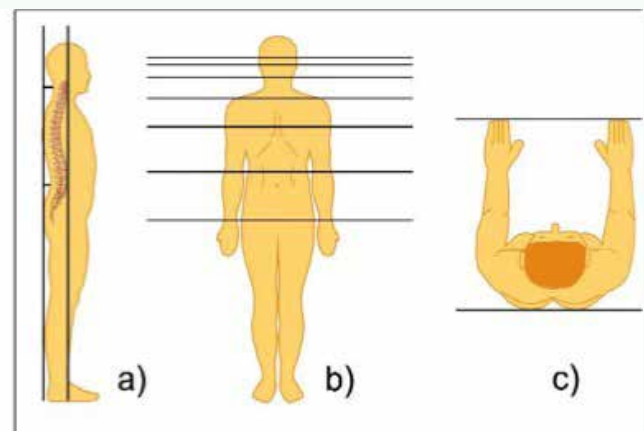


Fig.2: Planos del espacio

a). Plano sagital b). Plano frontal c). Plano horizontal

a) Plano Sagital.- Dentro del plano sagital deben estudiarse cuatro parámetros.

1. Plano Escapular
2. Plano de las nalgas

3. Flecha cervical
4. Flecha lumbar

En el siguiente cuadro (Fig. 3) se esquematiza los desequilibrios tónico-posturales de perfil en estática y donde solo A es normal.

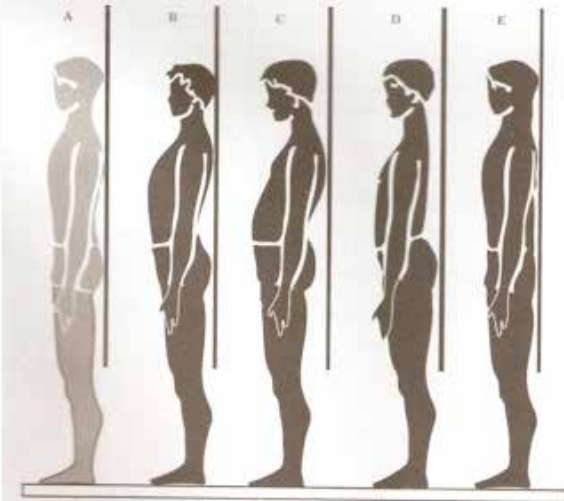


Fig. 3: Desequilibrio tónico postural de perfil

- A. Postura normal.
- B. Los planos escapular y de las nalgas están alineados, pero con aumento de las flechas cervical y lumbar.
- C. Plano escapular posteriorizado.
- D. Plano escapular anteriorizado.
- E. Plano escapular y de las nalgas alineados con disminución de las flechas cervical y lumbar.

Las alteraciones estáticas en el plano sagital están íntimamente ligadas a las deformaciones del retropié y al desenvolvimiento del paso, es así que en el plano escapular y de las nalgas alineadas B: un aumento de las curvaturas se relaciona con los pies valgos y la disminución de las mismas con los pies varos, los que mencionaremos en el acápite de captos.

En el plano escapular posterior C de nuestro cuadro este es reflejo de pies planos. Mientras que el dorso plano y el plano escapular anterior D son atributos de pies de doble componente.

Si bien se sostiene que las anomalías a nivel podal son la principal causa de desequilibrio en el pla-

no sagital también, el sistema estomatognático o la piel también pueden ser factores influyentes en este tipo de descompensación.

b) Plano Frontal.- A nivel de las cinturas es donde mas fácilmente podemos notar las alteraciones posturales.

1. La báscula de los hombros.- En ausencia de un cuadro de referencia, esta báscula se estudia más fácilmente a nivel de las muñecas (estiloides radiales).
2. La posición de la pelvis en el espacio.- Sólo un estudio de la región medio-ilíaca dará con precisión la posición de la pelvis en el espacio. Es frecuente constatar una discordancia entre los parámetros clásicos anteriores y posteriores, es el reflejo de una torsión helicoidal de la pelvis en su eje mayor.
3. Otros parámetros.- Se debe analizar:
 - Línea bipupilar
 - Línea bitragal
 - Línea bimamilar
 - Eje vertical de la cabeza en el cuerpo
 - Armonía facial

Tres nociones fundamentales deben desprenderse de ello:

1ª. El desequilibrio de la cintura escapular está vinculado con la lateralidad en el 84%:

- En los individuos diestros, generalmente el hombro izquierdo es más alto (Fig. 4).
- En los individuos zurdos, ocurre lo contrario (Fig. 5).
- Las excepciones corresponden a trastornos de la lateralidad.

2ª. Cuando los hombros y la pelvis basculan en el mismo sentido:

- El captor inicialmente perturbado es el ocular.
- Una causa podal inicial provoca un desequilibrio de la pelvis, contrario a la del

de los hombros.

3ª. Existe siempre un déficit neuromuscular y microcirculatorio en el miembro superior del hombro más bajo (generalmente del mismo lado de la lateralidad) o en el miembro inferior de la pierna mas corta.

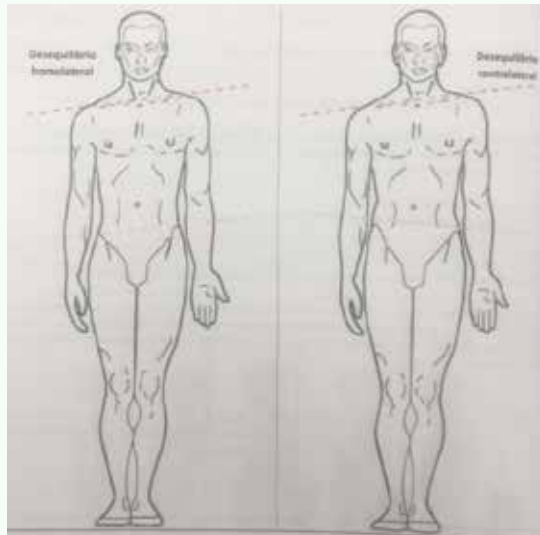


Fig. 4: Parámetro en el plano frontal en individuos diestros²

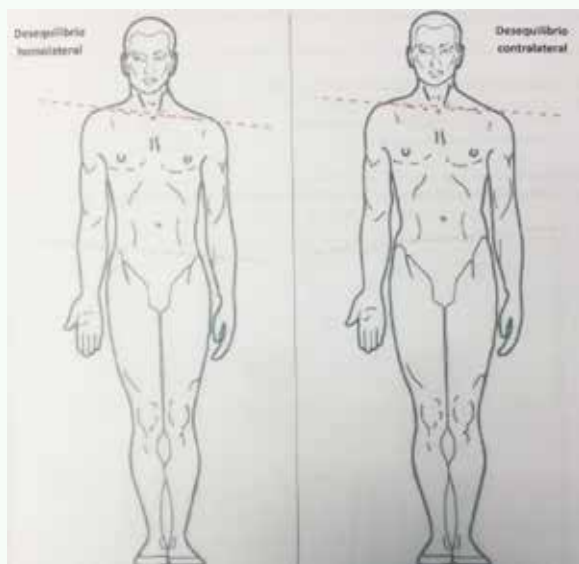


Fig. 5: Parámetro en el plano frontal en individuos zurdos²

c) **Plano Horizontal** .- En el estudio de las rotaciones de los hombros y de la pelvis es donde se puede observar:

- Un hueso ilíaco anteriorizado o posteriorizado

- Una escápula anterior o posterior

Las alteraciones en el plano horizontal serán en rotación o torsión, donde la rotación de la cintura escapular es fuertemente influenciada por la lateralidad (Fig. 6).

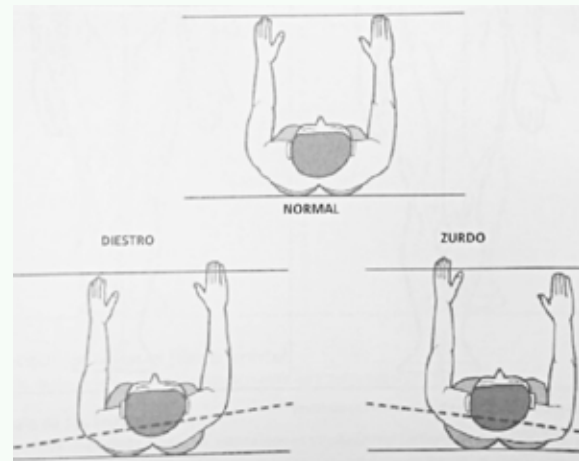


Fig. 6: Surgirán basculaciones y rotaciones cada vez que un captor esté desregulado de forma asimétrica²
En cuanto a las rotaciones de la pelvis, ellas pueden ocurrir en el mismo sentido que las rotaciones de los hombros o en el sentido inverso.

CAPTORES POSTURALES

Son elementos que levantan información del mundo exterior y del interior. Son EXOCAPTORES Y ENDOCAPTORES. Los ojos y los pies son los captos principales o primarios del Sistema Tónico Postural, y la boca o el SEG es un captor secundario (Fig. 7), siendo en el 15% de los casos la responsable de los desequilibrios posturales.

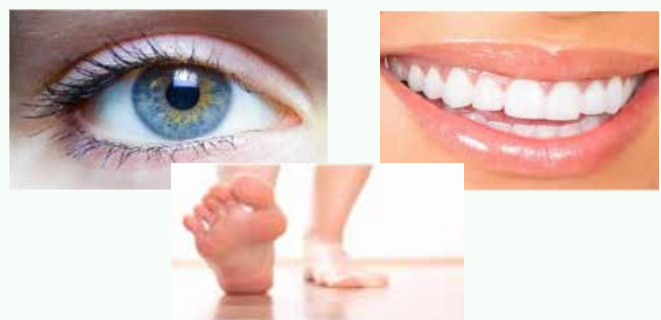

Fig. 7: Captos posturales⁵

A continuación se describirá de manera muy resumida los captos posturales, con la finalidad de que el lector tenga una idea global de su análisis y profundice la lectura.

Captor Ocular.- Reporta mucha información útil. Es importante analizar además de la visión de cer-

ca y lejos, la musculatura ocular: la convergencia y la acomodación del sistema muscular ocular, ya que cada vez que exista un desequilibrio en la convergencia o en la acomodación se producirán alteraciones a nivel cervical, cefaleas entre otros.

Dentro de los trastornos sensoriales de los ojos se tiene que el paciente puede presentar miopía, astigmatismo, hipermetropía y presbicia.

En los trastornos musculares el paciente puede presentar convergencia insuficiente (Fig. 8) y heteroforia : esoforismos, exoforismos, hipo o hiperforismos.



Fig. 8: Déficit de convergencia. Divergencia del ojo izquierdo en el test de convergencia⁵

El déficit de convergencia provocara alteraciones directas a nivel de la línea bipupilar, pérdida de la verticalidad del cráneo, adaptación homolateral (entre pelvis y hombros) si es diestro en el 84% se adaptará a la derecha y si el paciente es zurdo en el 70% de la veces a la izquierda.

Causas primarias. En la anamnesis se debe consultar a cerca de: Traumatismos craneanos, torticolis, latigazo cervical, Fenómenos de hiperpresión: Convulsión y Síndromes meníngeos, ACV. Abscesos cerebrales, Meningitis, Epilepsias Fracturas de la columna vertebral, Sufrimiento fetal, Hipoxia,

Alcoholismo, Cannabis y drogas, Carencia de vit. B, Ciertos trastornos congénitos, Enfermedades auto-inmunes, bruxismo.

Causas secundarias. Hepatitis, antidepresivos, tranquilizantes, focos dentarios, infecciones crónicas, transtornos oclusales.

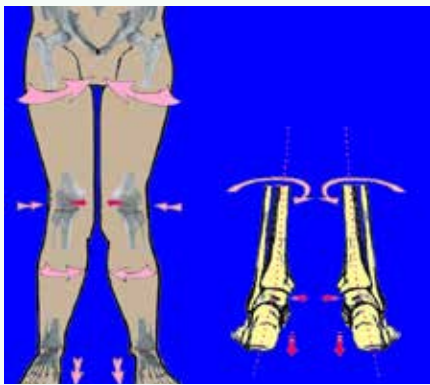
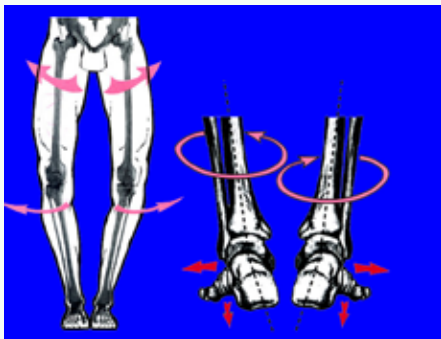
Captor Podal.- En el pie, distintas informaciones pueden intervenir: la propiocepción muscular y articular del pie y del tobillo pero sobre todo la exterocepción cutánea de la planta del pie es extremadamente rica en exteroceptores.

Cuando se habla del pie como captor o adaptador poda, se engloba el conjunto de los dos pies y de sus constituyentes propioceptivos y exteroceptivos.

El pie puede clínicamente presentarse de tres maneras diferentes:

- Como un elemento causativo, es entonces responsable de un desequilibrio postural que su patología provoca.
- Un elemento adaptativo, el pie tapona un desequilibrio que viene ya se del ojo o de los dientes. Es una victima, inicialmente la adaptación es reversible, el pie se fija a continuación, persistiendo el desequilibrio subyacente.
- Como un elemento mixto que es a la vez causativo y adaptativo. En la practica corriente este caso es el mas frecuente, ya que los dos anteriores causan pocos dolores y los pacientes consultan rara vez.

Anomalías podales. Podemos encontrar pies Valgos (Fig.9), Varos (Fig.10), Asimétricos, Desarmónicos, De doble componente y Compensador.

Fig. 9: Pies Valgos⁵Fig. 10: Pies Varos⁵

El hombre de pie es un péndulo invertido que se equilibra sobre un triángulo de sustentación armonioso, formado lateralmente por dos estructuras simétricas, los pies. Una deformación o asimetría cualquiera que sea provocara un desequilibrio y/o adaptación del sistema postural.

Captor dento oclusal.- La oclusión puede desequilibrar a la postura en el 15 % de las veces, vale decir que la postura desequilibra a la oclusión en el 85% de las veces. Cuando se habla del captor dento –oclusal, se trata de un término incompleto, porque mas allá del SEG, es el conjunto del aparato masticatorio el que debe ser considerado con los actos de prensión, masticación y deglución.

Además se debe tomar en cuenta otros parámetros que se pueden reflejar sobre el sistema postural tales como: alteraciones de la respiración, reacciones dentarias periapicales, polimetralismos, alteraciones craneofaciales y patologías periapicales.

Si este captor no interviene directamente en la regulación tónica postural sus perturbaciones serán desestabilizantes para el sistema.

Un dato importante a tener en cuenta es que es re-

lativamente difícil hacer un esfuerzo violento con la boca abierta y la lengua hacia fuera y aún mas si la ventilación no fuera interrumpida. Esta constatación es útil y eficaz para ser utilizada cuando se precisa realizar técnica manipulativas en pacientes que no consiguen relajarse para reposicionamiento mandibular .

DISMORFISMOS CRÁNEOFACIALES.

Antes de citar los tipos de dismorfismos es esencial comprender el efecto perjudicial que causa el bruxismo (isotónico e isométrico) y el estrés, siendo éstos factores agravantes en todos los casos de alteraciones craneofaciales.

Los dismorfismos deben considerarse en los tres planos del espacio, a saber:

- Plano sagital.** Diferentes patologías pueden ser encontradas en las partes óseas y en la oclusión dentaria.

Clase II.- La clase II esquelética se caracteriza con mayor frecuencia por un retroceso relativo de la mandíbula (retrognatismo mandibular), en las clases II dentarias se tienen dos grupos:

Clase II división 1.- Donde los dientes anterosuperiores se encuentran protuidos y por lo general se presenta abertura anterior asociada a una disfunción lingual.

Clase II división 2.- Donde algunos de los incisivos superiores están orientados hacia atrás, por lo general presentan supraclusión asociada.

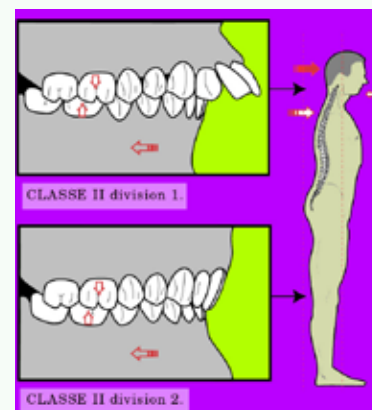


Fig. 11: La posición mandibular condiciona la posición cervico-escapular⁵

Las clases II alteran la posición de la cabeza y de los hombros hacia delante. (Fig. 11).

Clase III.- Presentan prognatismo mandibular por lo general asociado con una posición baja de la lengua (dislocan el macizo cefálico hacia atrás Fig.12).

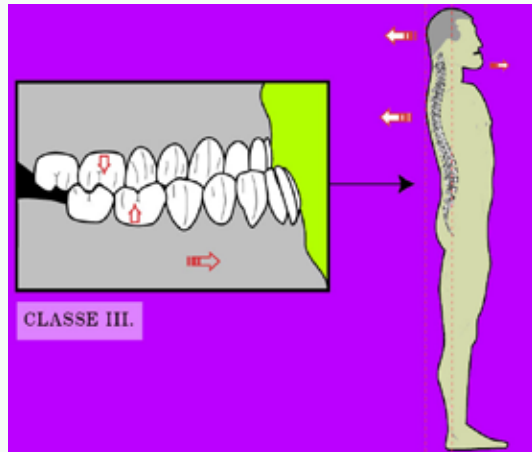


Fig.12: Macizo cefálico hacia atrás⁵

- b) **Plano frontal.** La cara puede ser dividida en tres partes iguales y simétricas. La segunda medida interesante es la distancia ángulo labial / centro de la pupila: las medidas deben ser comparadas a la derecha y a la izquierda. Por ultimo analizar la línea bipupilar y la línea de la comisura labial buscando que sean horizontales y paralelas.
- c) **Disturbios tridimensionales.** Las mordidas cruzadas unilaterales representan una de las causas de disturbios tridimensionales. Las consecuencias posturales serán alteraciones intervertebrales menores en determinados segmentos.

La ausencia de piezas dentarias, esta tipificada dentro de la negligencia de los pacientes debido a que los mismos minimizan la necesidad de reposición de una pieza perdida sin tener en cuenta la migración dentaria y la alteración oclusal y del ciclo masticatorio, que esta provoca.

La higiene bucal debe ser el primer paso a considerar en el tratamiento preventivo

Los microgalvanismos puede ser caso de fracaso de los tratamientos debido a microcorrientes por

lo que debe realizarse una análisis minucioso de las obturaciones dentales y la posibilidad que estas interactúen con joyas que lleva el paciente.

Lo que va a caracterizar la sintomatología de los desequilibrios masticatorios es su predominancia al final de la noche y antes de levantarse, estos síntomas serán de valor preponderante en el diagnóstico y tratamiento de este captor.

SINTESIS DE LA VALORACIÓN POSTURAL

Para la valoración postural se debe tomar en cuenta los tres captosres, para empleamos toda una serie de pruebas basadas sobre todo en test y maniobras, algunos procedentes de la neurología y modificados, otros de la osteopatía y muchos de ellos también de la kinesiología, el objetivo no solo es evidenciar el problema sino ver también si el trabajo realizado lo modifica, soluciona.

Para empezar de una forma práctica lo primero a realizar, es la exploración morfoestática del paciente en los diferentes planos del espacio, pudiendo complementarlo con un test bilateral de rotación de la cabeza y evaluar igualmente que no tengamos algún tipo de disimetría (debida por ejemplo a una "pierna corta. Después del examen global, es importante revisar los diferentes Captosres Posturales, empezando por el más básico que es el PIE del que valoraremos las posibles desviaciones en varo – valgo, del arco longitudinal (aplanamiento, cavo, insuficiencia), los posibles hiperapoyos o sobrecargas ya sean calcáneas o metatarsodigitales y las deformaciones que pueden presentarse al objeto de establecer correlaciones con la postura global. Podemos realizar a continuación los test de Fukuda y Romberg que mediante un pedaleo con los brazos extendidos y los ojos cerrados en un lugar concreto nos marcara un spin o desviación sobretodo en relación con la asimetría del tono motor, el primero y el segundo Romberg test, que con el sujeto en estática pies juntos y brazos extendidos y juntos también, con la salvedad de que en este, los índices son los únicos dedos extendidos de la mano, podemos ver gracias a la desviación o spin que marquen la asimetrías de tono que nos vienen vehiculizadas más bien por vía neurosensitiva.

Continuaremos con el test de Bassani o de los pulgares, para colocando estos a diferentes niveles del raquis (dos o tres niveles en cada porción de columna son suficientes) a nivel de los procesos transversos y de la musculatura paravertebral, ver si el individuo tiene una buena estrategia de equilibrio o no la tiene, que si es este el caso podemos casi asegurar que esta fuera del sistema postural fino que enunciamos al principio y por lo tanto tiene un problema postural, que de no solventarse previamente es muy difícil, que podamos solucionar el problema que aqueja. Podríamos añadir muchos otros test del gran arsenal de que se dispone la posturología, con los citados podemos hacernos una idea clara.

Otro captor a valorar es el OCULAR, del que nos interesa en principio, los aspectos del mismo relacionados con la oculomotricidad, que nos ayudará en la integración y relación de los patrones de movimiento ocular y corporal. Es posible que el paciente tenga problemas microestráxicos de convergencia, divergencia, problemas en la dominancia del ojo director, etc, que el especialista y, seguramente, con buen juicio, descarta como problemas que tengan influencia a tratar sobre el sistema ocular, pero que para la posturología si son importantes. Pudiendo dar problemas de cefalea, cervicalgias, cervico-braquialgias, tendinitis repetitivas, desviaciones de raquis y un largo etc. De los numerosos test para la valoración oculomotora, seleccionamos el PPC (Punto Proximal de Convergencia), test simple que sólo requiere, que el paciente a una distancia de unos 20 cm, mire fijamente la punta de un bolígrafo hasta que llegue a la proximidad de la raíz nasal, comprobando si la movilidad de los ojos los lleva simétricamente hacia el lagrimal, y ver si hay divergencia si ésta es simétrica o asimétrica y valorando además cual es el ojo director del individuo relacionándolo con la lateralidad del individuo. Todo esto que parece simplista puede ser definitivo en el mantenimiento de un problema ya sea traumático o de otra etología, teniendo en cuenta que algunos fármacos, traumatismos craneales y otras patologías pueden condicionar problemas de convergencia y consecutivamente problemas oculares.

Para terminar, factor ocluso-dental, como elemento muy importante a valorar, dado que puede provocar importantes distorsiones del sistema postural ya sea por alteraciones de la ATM, o debidos al propio diente, por iatrogenia o por problemas patológicos del mismo que lo convierten en lo que llamamos foco interferente, que parasitará el sistema nervioso y postural a través de las relaciones trigeminales. Los test de éste captor los realizamos añadiendo el Test de Fukuda, un elemento, la desoclusion (al interponer un elemento desaferenciante entre dientes superiores e inferiores) (Fig.13).

Esta es una síntesis de una amplia valoración que se realiza de manera detallada en el terapéutica de la posturología, un profundo y adecuado protocolo diagnóstico será capaz de detectar la alteración postural que aqueja al paciente.

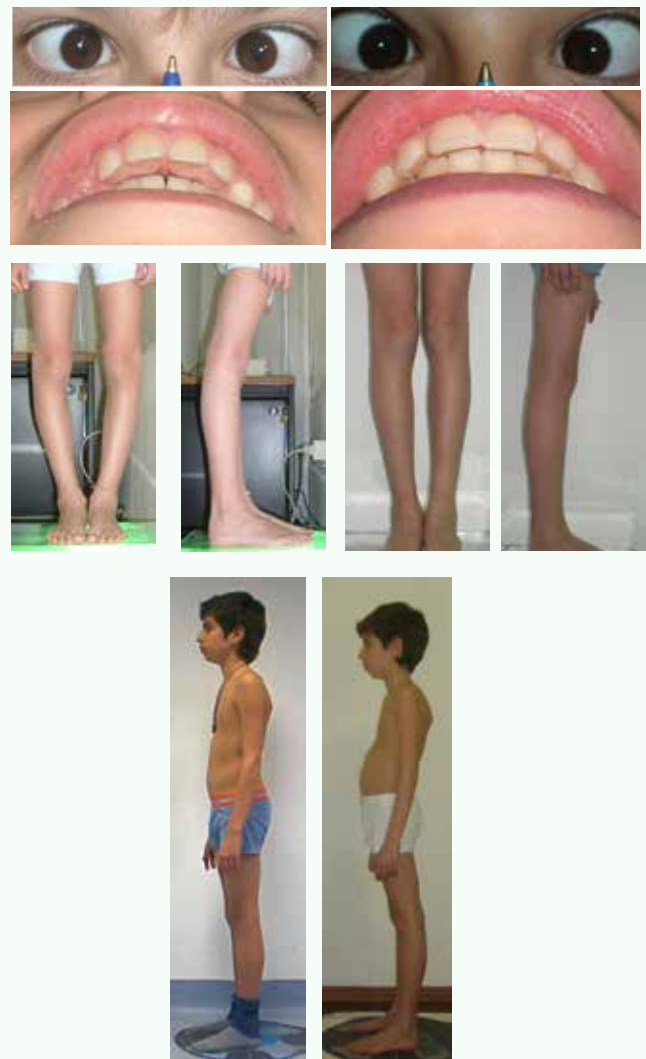

Fig. 13: Valoración diagnóstica del desequilibrio del sistema tónico postural⁵

CONCLUSIONES

No existe duda en que la postura tiene una marcada influencia en la oclusión. Se puede aseverar que el estudio de la posturología llevará al odontólogo a modificar la forma de controlar y ajustar la oclusión. El ajuste de la oclusión debe realizarse de pie de acuerdo a la postura del paciente y no con el paciente sentado o acostado donde el desequilibrio postural pueden enmascarse. Es imperativo valorar todos los captosres, no solamente uno, debe entenderse el organismo como un "todo" donde los sistemas componentes se encuentran interconectados y relacionados entre sí.

BIBLIOGRAFÍA

1. Cuadrado Andrés. El análisis Morfoestático. Nov. 21-2012.
2. Bricot Bernard. Reprogramación Postural. 1ª Edición . Chaco-Argentina 2014.
3. Gavioli Mauricio, clases teorico prácticas. Buenos Aires - Argentina. Abril 2017.
4. Vernazza Gustavo, Curso Pafro. Buenos Aires – Argentina. Abril 2017.
5. Las imágenes de pacientes de este artículo han sido gentilmente compartidas por el Prof. Mauricio Gavioli, CIES Argentina. Abril 2017.

TRATAMIENTO DE UNA MALOCLUSIÓN CLASE II DIVISIÓN I. REPORTE DE UN CASO

TREATMENT OF A CLASS II DIVISION I MALOCCCLUSION. A CASE REPORT

Dr. Pablo Javier Uzqueda Marquéz¹
Docente de la Facultad de Odontología
Universidad Autónoma Juan Misael Saracho
Tarija - Bolivia

Dirección para la correspondencia: Calle 15 de abril 188
Correo electrónico: coco_uzqueda81@hotmail.com

RESUMEN

Una de las maloclusiones más difíciles de corregir y que causan mayor desarmonía facial generando un impacto psicológico negativo en los pacientes de Clase II División 1, caracterizada por una relación molar clase II, aumento del resalte incisal y la proinclinación de los incisivos superiores; pudiendo estar asociada con mordidas abiertas o profundas.

Reporte de un caso clínico de un paciente masculino de 17.6 años de edad, quien presentó una clase I esquelética con crecimiento neutro, una maloclusión clase II división 1, protrusión y proinclinación de incisivos superiores, apiñamiento severo superior y leve inferior, sobremordida horizontal de 5 mm y sobremordida vertical de 3 mm, línea media maxilar desviada a la izquierda. Una forma de arcada maxilar cuadrada y arcada mandibular oval. Los objetivos fueron: mantener el perfil y la clase I esquelética, eliminar apiñamiento y corregir el eje axial de los dientes, conseguir clase I canina y molar bilateral, conseguir adecuada sobremordida vertical y horizontal, centrar línea media, obtener buen balance y función oclusal. El tratamiento consistió en extracciones de primeros premolares superiores y aparatología ortodóntica fija de acuerdo con la filosofía y técnica de Roth. La retención utilizada fue removible superior e inferior.

Palabras Clave: Maloclusión, clase II, extracciones, protrusión.

ABSTRACT

One of the more difficult of correcting malocclusions and cause of bigger facial disharmony, generating a negative psychological impact in the patients of Class II Division 1, characterized by a relationship molar class II, increase of the one it stands out incisal and the pro inclination of the incisive superiors; being able to be associated with open or deep bites.

Case report of a 17.6-year-old male patient who presented a skeletal class I with neutral growth, a class II division 1 dental malocclusion protrusion and proclination of upper, upper severe and lower mild crowding. He also presented an overjet of 5 mm and a 3 mm overbite, the maxillary dental midline was deviated to the left. A squared maxillary arch and an oval mandibular arch. The objectives were to maintain the profile and skeletal class I, eliminate crowding and correct the teeth axial axis, to obtain bilateral canine class I and maintain a bilateral class II molar relationship, to obtain an adequate overbite and overjet, correct the midline and obtain a good balance and occlusal function. Treatment consisted in extraction of the maxillary first bicuspids and fixed orthodontic appliances according to the philosophy and technique of Roth. Retention was a removable upper and lower retainer.

Key words: Malocclusion, class II, extractions, protrusion

INTRODUCCIÓN

La maloclusión clase II es uno de los problemas más comunes visto por los ortodoncistas. A pesar de que el tratamiento exitoso de esta condición ha sido demostrado en muchas ocasiones, los clínicos y los pacientes continúan buscando métodos más simples y mejores para corregir la oclusión mientras se mantiene o se mejora la apariencia facial.¹

El objetivo del tratamiento ortodóncico moderno no sólo consiste en conseguir mejoras dentales y esqueléticas, sino también mejoras en los tejidos blandos.² El maxilar y la mandíbula son las principales bases óseas responsables de la composición facial; la relación entre ellas, la oclusión y los tejidos blandos definen la estética facial.

La mejoría en el perfil de los tejidos blandos depende de algunas variables relacionadas con la anatomía de la cara, incluyendo el grosor de los labios, la actividad facial muscular, la etnia, el sexo, etc. La relación entre el movimiento dentoalveolar y el cambio en el tejido blando lo observamos tanto en el plano sagital, como en el plano frontal.³

La oclusión ideal Es aquella oclusión optima deseable que cumple los requisitos estéticos, fisiológicos y anatómicos para llenar las necesidades de salud, funcionalismo y bienestar, donde los órganos dentarios ocupan una posición articular correcta con sus vecinos y antagonistas. La mayoría de los pacientes no cumplen con ninguno de estos tipos de oclusión sino que presentan alguna malposición de los dientes superiores e inferiores que interfiere en la máxima eficiencia de los movimientos excursivos de los maxilares durante la masticación.^{4,5}

Las maloclusiones son de origen multifactorial, en la mayoría de los casos, no hay una sola causa etiológica, sino que hay muchas interactuando entre sí, y sobreponiéndose unas sobre otras. Sin embargo, se pueden definir dos componentes principales en su etiología, que son la predisposición genética, y los factores exógenos o ambientales, que incluye todos los elementos capaces de condicionar una maloclusión durante el desarrollo craneofacial. Es importante que el clínico, estudie estos fenómenos multifactoriales, de manera de poder neutralizarlos, logrando así el éxito del tratamiento y evitando posteriores recidivas.⁶

Los tratamientos indicados por la filosofía y técnica de Roth, para las maloclusiones clase II, se efectúan de acuerdo con la elaboración de un diagnóstico y plan de tratamiento que podrá variar en relación con la edad en la que son atendidos los pacientes. Actualmente el número de pacientes adultos que requieren tratamiento de ortodoncia se ha incrementado gradualmente, por lo que la corrección de este tipo de maloclusiones se centra en corregir, compensar o camuflajear la maloclusión que presentan estos pacientes que ya han concluido su etapa de crecimiento.

Para realizar la corrección de las maloclusiones clase II en pacientes adultos, las extracciones pueden incluir los dos premolares maxilares y los dos premolares mandibulares.⁷

Las extracciones de únicamente los premolares superiores son indicadas cuando no hay apiñamiento o discrepancia cefalométrica en el arco mandibular.^{8,9} Éstos son probablemente los dientes que más se extraen para propósitos ortodóncicos (de acuerdo con el diagnóstico de la filosofía ortodóncica que se aplique para cada tratamiento), por tener una localización conveniente entre los segmentos anteriores y posteriores. La variación en la secuencia de extracciones incluye superiores o inferiores, primeros o segundos premolares y son recomendados por diferentes autores por la gran variedad de técnicas existentes en la actualidad.¹⁰⁻¹⁵

Por lo general, no son las características esqueléticas que se presentan en una maloclusión clase II, el determinante principal de cómo se debe tratar mediante dos o cuatro extracciones de premolares, sino más bien el efectuar un diagnóstico completo y evaluar los aspectos determinantes para cada caso clínico.⁹

FUNDAMENTACIÓN TEÓRICA

La clasificación más utilizada para las maloclusiones, es la que presentó Edward H. Angle en 1899, desarrollada antes de la invención de la cefalometría y del conocimiento detallado del crecimiento del esqueleto craneofacial.¹⁶ En ortodoncia, se han propuesto un gran número de clasificaciones, pero ninguna ha reemplazado al sistema de Angle, ya que éste método es considerado y conocido universalmente. Él estudió las relaciones mesiodistales de las piezas dentarias basándose en la posición

de los primeros molares permanentes y describió las diferentes maloclusiones denominadas CLASES. (17,18)

La Clase I de Angle es considerada como la oclusión ideal, consiste en que la cúspide mesiovestibular del primer molar superior permanente ocluye en el surco bucal de los primeros molares inferiores permanentes. La Clase II de Angle se presenta cuando la cúspide mesiovestibular del primer molar superior permanente ocluye por adelante del surco bucal de los primeros molares inferiores. Y la Clase III de Angle, es cuando la cúspide mesiovestibular ocluye por detrás del surco bucal del molar inferior.¹⁸

La Clase II también llamada distoclusión u oclusión posnormal, es una generalización desafortunada que agrupa maloclusiones de morfologías ampliamente variables, que a menudo tienen una solo rasgo común, su relación molar anormal.⁶

La distoclusión, Clase II (Según Angle), es la maloclusión en la que hay una relación distal del maxilar inferior respecto al superior. La nomenclatura de la clasificación de Angle enfatiza la ubicación distal de la mandíbula respecto al maxilar superior en la clase II, pero en muchos casos el maxilar superior es prognático, una morfología cráneo facial muy diferente, pero que produce una relación molar similar y, por eso, la misma clasificación.⁶ Se ubica exclusivamente en una relación sagital de los primeros molares permanentes, no valora otros planos de espacio (vertical y transversal), ni considera diferentes circunstancias etiopatogénicas, sino que se limita a clasificar la relación antero posterior anómala de los dientes maxilares con respecto a los mandibulares tomando como referencia a los primeros molares permanentes. La Clase II o distoclusión puede ser resultado una mandíbula retrógnata, de un maxilar prognata o una combinación de ambas.^{4,16}

Dentro de las Clase II se distinguen dos tipos: división 1 y división 2, en función de la relación incisiva.⁶

La Clase II división 1 se caracteriza por el aumento del resalte y la proinclinación de los incisivos superiores, en la cual la mordida probablemente sea profunda, el perfil retrognático y el resalte excesivo, exigen que los músculos faciales y la lengua

se adapten a patrones anormales de contracción. Típicamente hay un músculo mentoniano hiperactivo, que se contrae intensivamente para elevar el orbicular de los labios y efectuar el sello labial, con un labio superior hipotónico y el inferior hipertónico. La postura habitual en los casos más severos es con los incisivos superiores descansando sobre el labio inferior.^{6,19}

En la Clase II división 2 el resalte está reducido y la corona de los incisivos superiores inclinada hacia lingual. Se caracteriza por profundidad anormal de la mordida, labioversión de los incisivos laterales superiores y función labial más normal; el esqueleto facial, no es tan retrognático como en la Clase II división 1. La división 1 y la división 2 tienen un rasgo en común: el molar inferior está en distal de la posición que le correspondería ocupar para una normal interrelación oclusal.¹⁶

La prevalencia de maloclusiones indica que aproximadamente un tercio de la población tiene una oclusión que puede considerarse como normal o casi normal, mientras que unos dos tercios tienen algún grado de maloclusión. La Clase II División 1 es la desarmonía dentoalveolar más frecuente en la población de raza blanca y que en mayor porcentaje llega a la consulta, en búsqueda de tratamiento.²⁰

LA ETIOPATOGENIA DE LA CLASE II DIVISIÓN I

Puede deberse a una displasia ósea básica, o un movimiento hacia delante del arco dentario y los procesos alveolares superiores, o a una combinación de factores esqueléticos o dentarios. Además suele estar relacionado con factores extrínsecos por ejemplo: hábitos como la succión digital o de chupón, la interposición del labio inferior, con succión o no de este el cual es un freno patológico para el desarrollo de la arcada mandibular y un estímulo para el prognatismo maxilar, la persistencia de la deglución infantil contribuye a que se produzca la distoclusión. Existe también otra causa como es el hábito respiratorio que influye por la repercusión de la boca entre abierta en el funcionamiento estomatognático.⁶

La mayoría de las maloclusiones sagitales responden a una discrepancia en el crecimiento de las estructuras que soportan los arcos dentarios: el

complejo nasomaxilar y la mandíbula. Durante el desarrollo la cara emerge de la parte inferior del cráneo a través de un largo proceso que se inicia prenatalmente y acaba en la adolescencia. Este crecimiento se realiza a través de la aposición ósea en los cóndilos mandibulares y en el circuito sutural que une el complejo nasomaxilar con el cráneo siguiendo una trayectoria hacia delante y abajo, sus superficies externas son remodeladas hasta alcanzar el tamaño, morfología y posición topográfica de la cara adulta.⁶

Harris y Kowalski han comprobado mediante estudios cefalométricos el potencial hereditario de la Clase II División 1. Junto esta indudable influencia genética multitud de trabajos han contribuido a destacar la importancia del medio ambiente en la etiopatogenia de las distoclusiones. Existen dos posiciones e hipótesis opuestas para explicar el mecanismo crecimiento del maxilar superior:

Hipótesis de Scott. El cartílago nasal es el principal centro de crecimiento capaz de producir fuerzas expansivas por medio de la actividad proliferativa, tanto aposicional como intersticial.

Hipótesis de la Matriz Funcional. En la cual Melvin Moss sugiere que el Cartílago Nasal y todo el conjunto de sutura que rodea el maxilar inferior son centros de crecimiento compensatorio.⁶

Dentro de estas hipótesis, queda implícito un aspecto fundamental para la interpretación etiopatogénica de las clase II su diagnóstico y tratamiento. La condrogénesis septal o la actividad sutural estarían intrínsecamente regulada mientras que en la hipótesis contraria quedaría bajo control ambiental y extrínseco. Para unos el desplazamiento maxilar estaría controlado genéticamente mientras que para otros la influencia funcional sería decisiva.⁶

PRESENTACIÓN CASO CLINICO

Paciente masculino de 17.6 años de edad. Se presenta en la práctica privada OdontoClínica Uzqueda de la Ciudad de Tarija, con motivo de consulta: «arreglarme los dientes, porque están chuecos».

A la exploración clínica extraoral, presenta un patrón simétrico, mesofacial con perfil recto y ligera incompetencia labial (Figura 1).

El examen intraoral revela que el paciente presenta clase II molar y clase II canina del lado derecho, clase I molar y clase II canina del lado izquierdo, apiñamiento moderado inferior con una discrepancia de -5mm y apiñamiento severo superior con una discrepancia de -12mm, línea media maxilar desviada a la izquierda y línea mandibular hacia la derecha, sobremordida horizontal de 5 mm, sobremordida vertical de 3 mm, la arcada de forma cuadrada en maxilar, así como la arcada de forma ovalada en mandíbula y los tejidos se observan sanos periodontalmente (Figura 2). De acuerdo al análisis de los estudios cefalométricos, éstos determinan que sus porciones maxilares son adecuadas y presenta una clase I esquelética, crecimiento neutro, así como proinclinación y protrusión maxilar. La radiografía panorámica revela la presencia de terceros molares superiores e inferiores incluidos, así como la relación corona-raíz 1:2 de los 28 órganos dentarios erupcionados y con función, no se observan patologías aparentes (Figura 3).

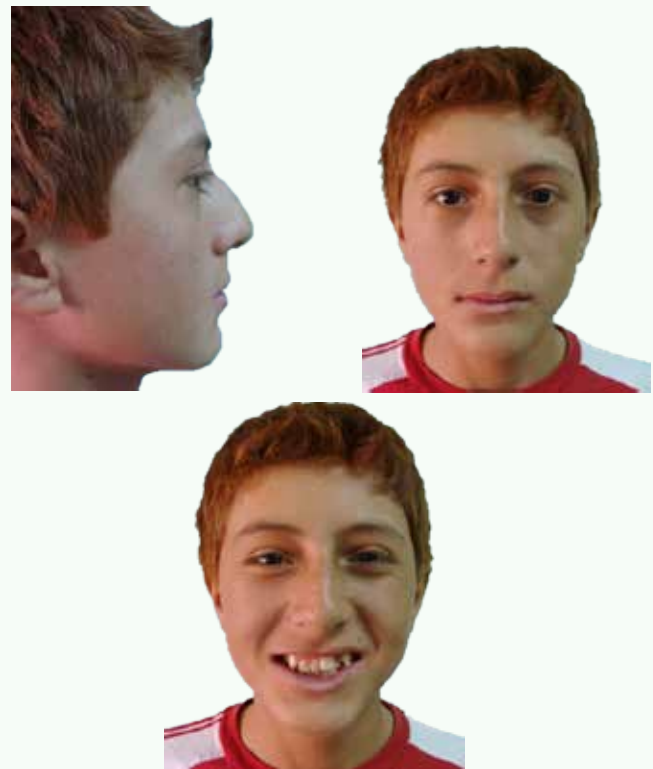

Fig. 1: Fotografías de frente y perfil

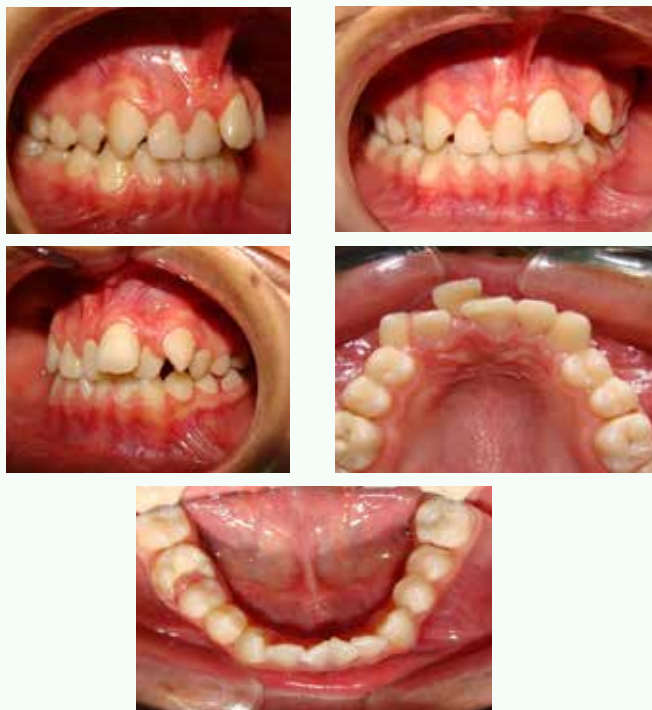

Fig. 2: Fotografías intraorales iniciales.

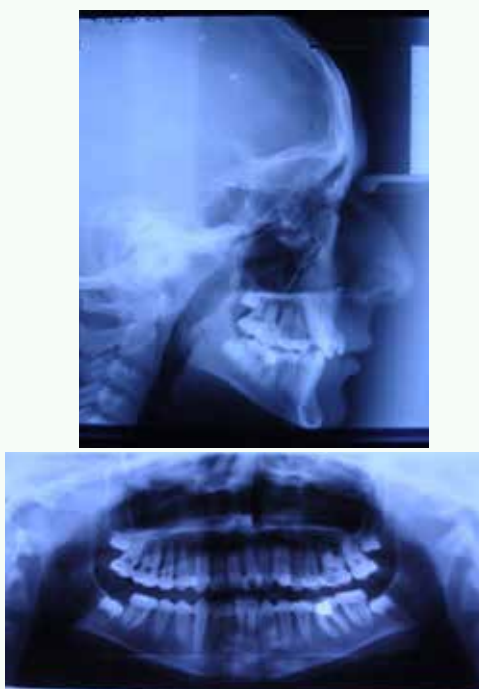

Fig 3: Radiografías iniciales

OBJETIVOS DEL TRATAMIENTO

Los objetivos fueron mejorar el perfil y mantener la clase I esquelética, ya que existe armonía facial. Se planeó eliminar el apiñamiento además de lograr la corrección del eje axial de los dientes para lograr estabilidad en el tratamiento, así como obtener la clase I canina bilateral, la corrección de la sobremordida vertical y horizontal, así como de la línea media, para de esta manera obtener un balance y una mejora en la función oclusal.

ALTERNATIVA DE TRATAMIENTO

Se analizaron diversos procedimientos para llevar a cabo el tratamiento, seleccionando el que cumplía de una mejor forma con los objetivos propuestos.

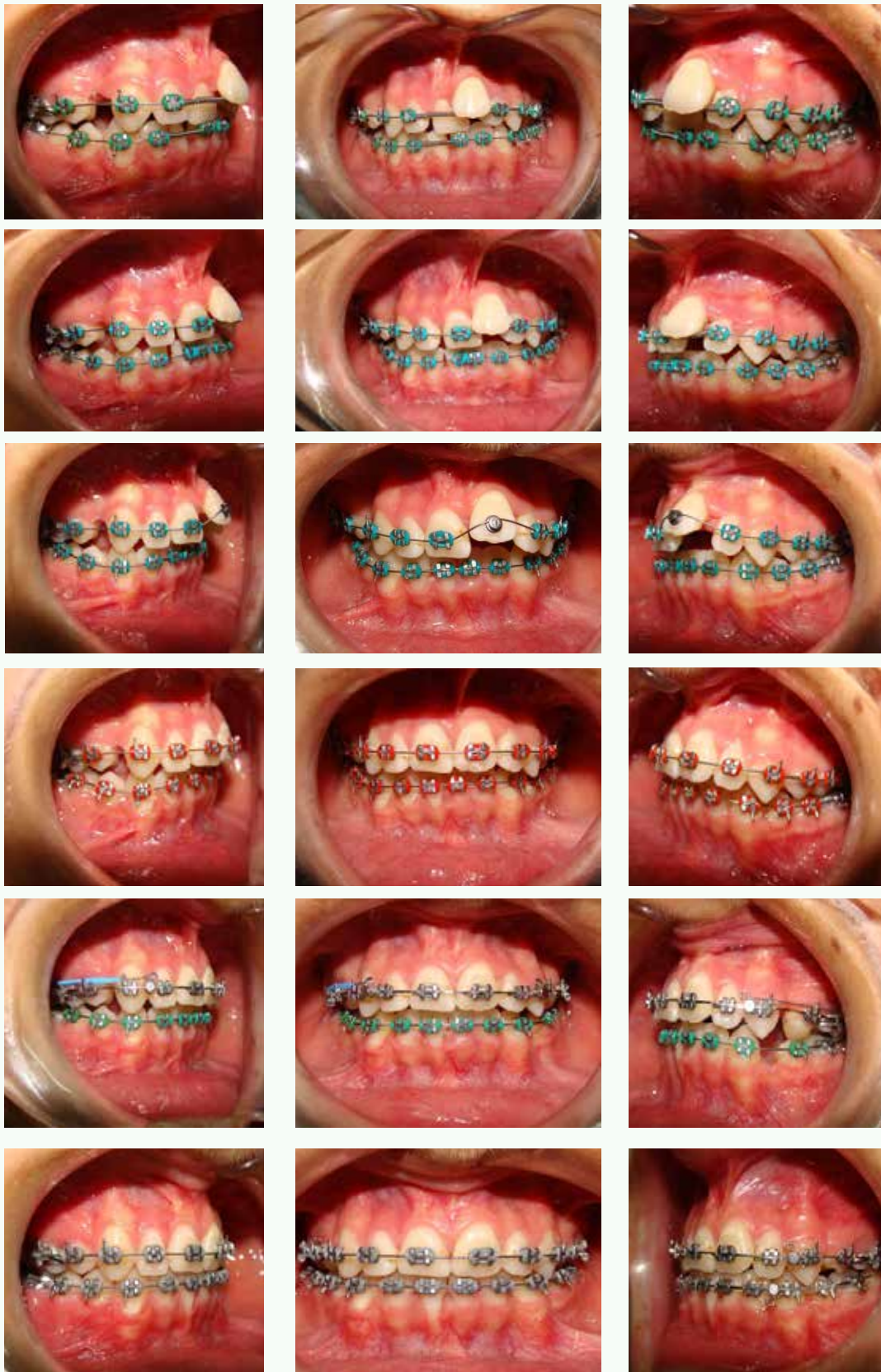
La propuesta que se adapta más a los objetivos del tratamiento es la extracción de primeros premolares superiores (14-24), para lograr la corrección de la inclinación del eje axial de los dientes anteriores, así como del apiñamiento dentario. En una segunda instancia del tratamiento se realizó la extracción del primer premolar inferior del lado izquierdo (pza 34), de esa manera centrar la línea media y conseguir tanto desoclusiones caninas como guía anterior.

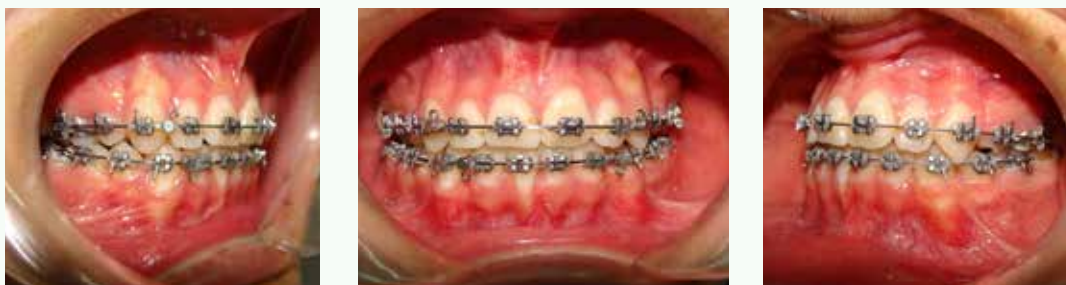SECUENCIA DE TRATAMIENTO

De acuerdo con la técnica se colocó aparatología ortodóntica prescripción Roth calibre .022" x .028", como anclaje se indica la utilización de barra transpalatal, seguido de las extracciones. Siguiendo las indicaciones de la técnica, se llevó a cabo la fase I de nivelación con arcos de níquel-titanio redondos. Durante la fase II se colocaron arcos rectangulares para la torsión e inclinación finales, que se obtuvieron a través de la prescripción. Posteriormente se colocaron arcos POSTE (gurin) para la fase III de cierre de espacios. El asentamiento oclusal se logró utilizando arcos trenzados Braided y elásticos cortos de manera intercoordinada.

Para la retención se colocó aparatología removible superior e inferior (Figura 4).

Fig. 4: Secuencia del tratamiento





RESULTADOS

Como se observa en las telerradiografías finales, fue posible mejorar el perfil (ligera incompetencia labial) y la clase I esquelética, y de esta forma cumplir con los objetivos del plan de tratamiento (Figura 5).

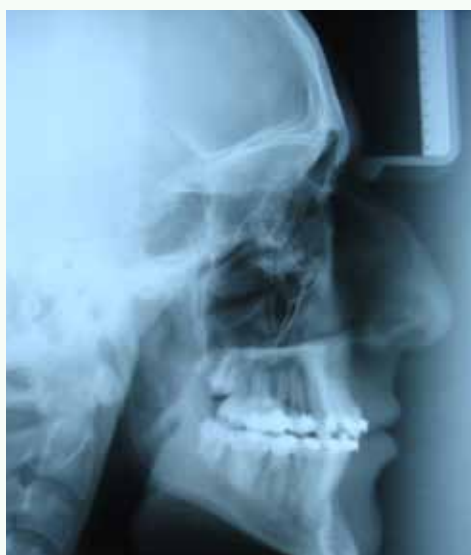
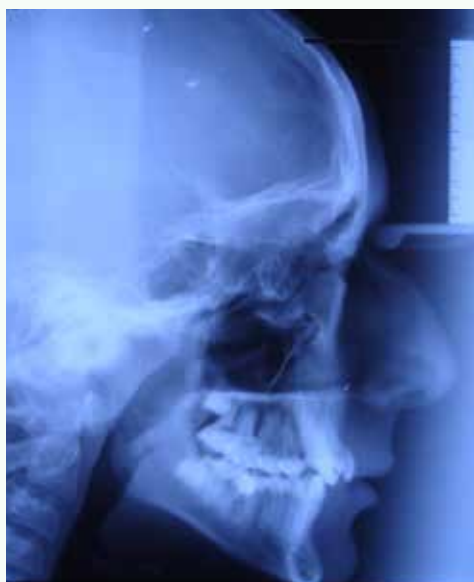
Fig. 5: Radiografía de perfil pre y post tratamiento (Obsérvese la relación sagital de dientes y labios)

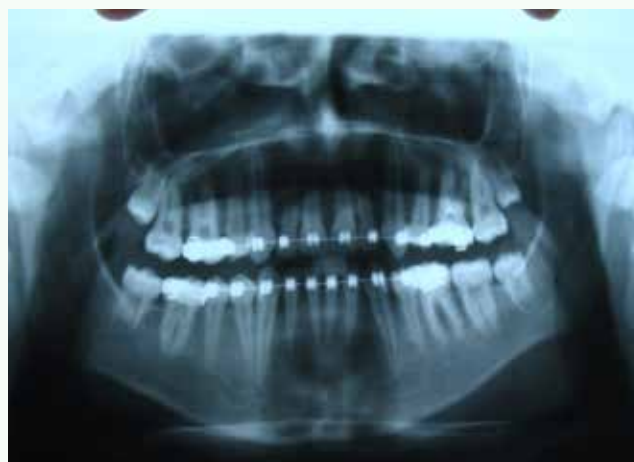

Fig. 6: Radiografía panorámica final (previa al retiro de aparatología).

De la misma forma, se realizó la corrección del eje axial de los dientes como se puede observar en la figura 6. En las fotografías finales intraorales es posible valorar que se obtuvo la corrección de la línea media, la clase I canina bilateral, se corrigió el apiñamiento, además de la sobremordida horizontal y vertical. El paciente refiere haber quedado satisfecho con los resultados obtenidos (Figuras 7).

Se logró la corrección en las inclinaciones de los incisivos superiores e inferiores, dando como futuro resultado estabilidad del caso. En el análisis de tejidos blandos se observó un incremento en el ángulo nasolabial, posterior se realizó la derivación del paciente para iniciar un tratamiento periodontal como una rehabilitación integral.

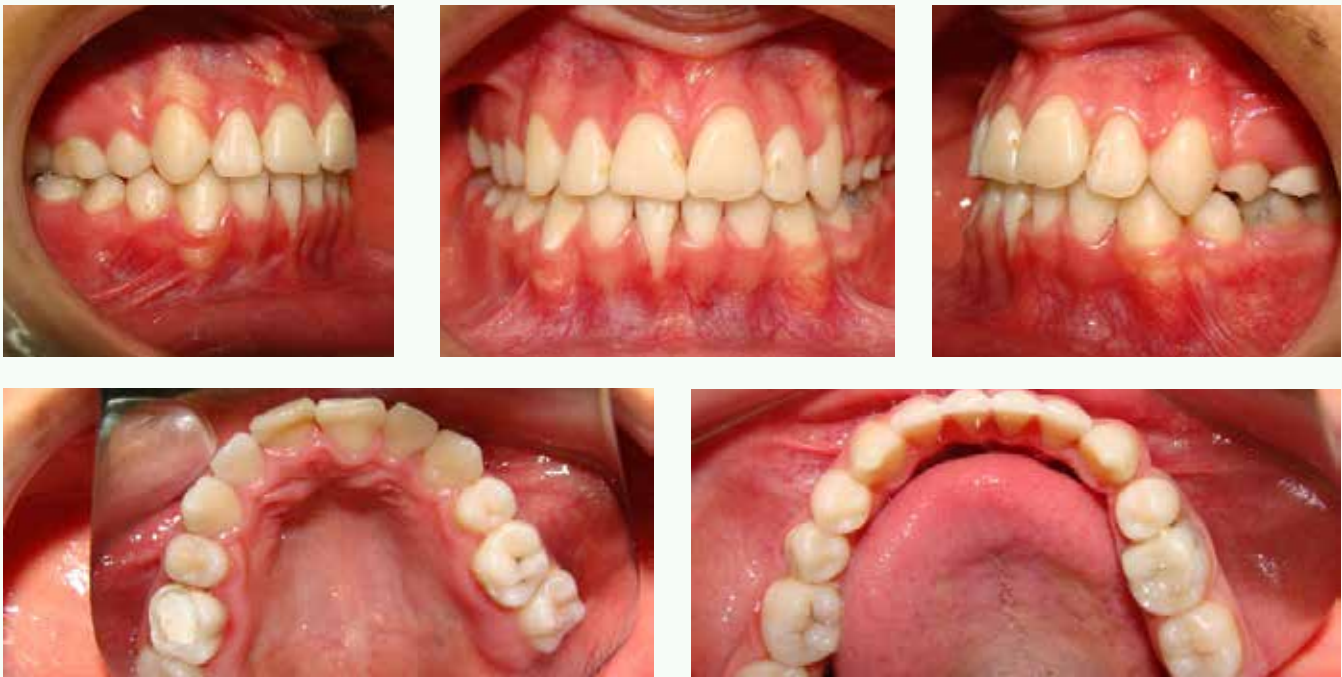

Fig. 7: Fotografías intraorales finales.

DISCUSIÓN

Las maloclusiones pueden ser tratadas de diversas formas, de acuerdo con las características asociadas con el problema, como son la discrepancia anteroposterior, la edad y las complicaciones de cada paciente.

En este caso clínico el paciente fue tratado de acuerdo con la filosofía y técnica de Roth, con extracciones de primeros premolares superiores y la extracción solo de un premolar inferior, por presentar apiñamiento severo del arco maxilar, coincidiendo con lo propuesto por Strang 1957 y Bishara 1995.^{8,9} Fue necesaria la implementación de la barra transpalatina para apoyar la retracción del segmento anterior; sin embargo, a pesar de obtener resultados aceptables, se presentó pérdida de anclaje posterior que limitó la retracción completa del segmento anterior y la consecuente mesialización de los primeros molares superiores, esto se debe a la mecánica de deslizamiento normal de los segmentos anteriores y posteriores y el consumo casi total del espacio de las extracciones por el severo apiñamiento.

Lo anterior hubiera justificado la utilización de miniimplantes vestibulares para lograr toda la retracción necesaria y evitar la mesialización del segmento posterior, dado que existen estudios que sustentan la ventaja del uso de estos aditamentos

como máximo anclaje.²¹

Una de las principales consideraciones faciales en este paciente al decidir realizar extracciones de premolares superiores, fue la de mantener el perfil y mejorar la posición del labio superior. Al final del tratamiento los cambios fueron mínimos en la posición del labio superior después de la extracción de los premolares superiores y la retracción de los incisivos superiores. Otro factor que ayudó a mejorar la posición del labio fue la posición de los incisivos superiores, la cual tuvo cambios considerables tanto en la inclinación vestibulo-palatina como en la posición. Estos resultados coinciden con lo reportado por los estudios de Bokas y Scott en el 2006.^{22,23}

Aún no se tienen datos de retención a mediano o largo plazo de este caso, sin embargo, debemos estar preparados para contener una posible recidiva debida tal vez al severo apiñamiento en los dientes anterosuperiores, lo cual aumentaría la sobremordida horizontal como lo reporta Fidler en 1995.²⁴

Para evitar este problema, se sugiere de acuerdo con la técnica empleada el uso constante de las placas de contención las cuales se irán reduciendo en su uso con el transcurrir del tiempo.

Por otra parte se debe considerar la rehabilitación integral por falta de cuidado en la higiene oral del paciente así como también el soporte óseo y gingival de la pieza.⁴¹

CONCLUSIONES

Para lograr los resultados deseados existen diversos métodos de diagnóstico que apoyan la obtención de un plan de tratamiento individualizado y de esta forma lograr los objetivos visualizados. Las extracciones en diversos casos siguen siendo una herramienta útil para lograr una adecuada oclusión, sin embargo, siempre deben ser planeadas adecuadamente.

REFERENCIAS BIBLIOGRÁFICAS

1. Tulloch JF, Medland W, Tuncay OC. Methods used to evaluate growth modification in class II malocclusion. *Am J Orthod Dentofacial Orthop.* 1990; 98: 340-347.
2. Proffit W, Fields HW, Sarver DM. *Ortodoncia contemporánea.* 4a ed. EUA. Elsevier Mosby; 2008.
3. Solem RC, Marasco R, Gutierrez L, Nielsen I, Kim S, Nelson G. Three-dimensional soft-tissue and hard-tissue changes in the treatment of bimaxillary protrusion. *Am J Orthod Dentofacial Orthop.* 2013; 144: 218-228.
4. Moyers, R. *Manual de Ortodoncia.* 4ª. Ed. Buenos Aires: Editorial Médica Panamericana; 1992.
5. Proffit, W. *Ortodoncia. Teoría y Práctica.* 2ª. Ed. Madrid: Mosby-Doyma Libros S.A.; 1996.
6. Canut, J. A. *Ortodoncia Clínica y Terapéutica.* Ed Masson, Madrid. 2001.
7. Cleall JF, Begole EA. Diagnosis and treatment of class II division 2 malocclusion. *Angle Orthod.* 1982; 52: 38-60.
8. Strang RHW. *Tratado de ortodoncia.* Buenos Aires, Argentina: Editorial Bibliográfica; 1957. pp. 560-570, 657-571.
9. Bishara SE, Cummins DM, Jakobsen JR, Zaher AR. Dentofacial and soft tissue changes in class II, division 1 cases treated with and without extractions. *Am J Orthod Dentofacial Orthop.* 1995; 107: 28-37.
10. Stagers JA. A comparison of results of second molar and first premolar extraction treatment. *American Journal of Orthodontics and Dentofacial Orthopedics.* 1990; 98: 430-436.
11. Luecke PE, Johnston LE. The effect of maxillary first premolar extraction and incisor retraction on mandibular position: testing the central dogma of "functional orthodontics". *American Journal of Orthodontics and Dentofacial Orthopedics.* 1992; 101: 4-12.
12. Proffit WR, Phillips C, Douvartzidis N. A comparison of outcomes of orthodontic and surgical-orthodontic treatment of class II malocclusion in adults. *American Journal of Orthodontics and Dentofacial Orthopedics.* 1992; 101: 556-565.
13. Paquette DE, Beattie JR, Johnston LE. A long-term comparison of non extraction and premolar extraction edgewise therapy in "borderline" class II patients. *American Journal of Orthodontics and Dentofacial Orthopedics.* 1992; 102: 1-14.
14. Taner-Sarısoy L, Darendeliler N. The influence of extraction treatment on craniofacial structures: evaluation according to two different factors. *American Journal of Orthodontics and Dentofacial Orthopedics.* 1999; 115: 508-514.
15. Basciftci FA, Usumez S. Effects of extraction and non extraction treatment on class I and class II subjects. *Angle Orthodontist.* 2003; 73: 36-42.
16. Di santi, j; vasquez, V. Maloclusión Clase I: Definición, Clasificación, Características Clínicas Y Tratamiento. *Revista Latinoamericana de Ortodoncia y Odontopediatría.* 2003. <http://www.ortodoncia.ws/>
17. Quiros, O. *Bases Biomecánicas y Aplicaciones Clínicas en Ortodoncia Interceptiva.* Ed. Amolca, Caracas. 2006.
18. Quirós, O. *Ortodoncia Nueva generación.* Ed. Amolca, Caracas. 2003.
19. Rodríguez, Ezequiel; Casasa, Rogelio. *Ortodoncia Contemporánea Diagnostico y Tratamiento.* Ed. Amolca, Caracas. 2003.

- miento. Ed. Amolca, Buenos Aires. 2005.
19. Arreguin J; Rodriguez E; Casasa R. El Tratamiento De La Maloclusión Clase II, División 1. Presentación de un Caso Clínico. Revista Latinoamericana de Ortodoncia y Odontopediatría. 2005. <http://www.ortodoncia.ws/>
 20. Al-Sibaie S, Hajeer MI. Assessment of changes following enmasse retraction with mini-implants anchorage compared to twostep retraction with conventional anchorage in patients with class II division 1 malocclusion: a randomized controlled trial. Department of Orthodontics, University of Al-Baath Dental School, Hamah Syria. Eur J Orthod. 2014; 36 (3): 275-83
 21. Bokas J, Collett T. Effect of upper premolar extractions on the position of the upper lip. Aust Orthod J. School of Dentistry. 2006; 22 (1): 31-37.
 22. Scott-Conley R, Jernigan C. Soft tissue changes after upper premolar extraction therapy. Division of University Medical Center, Nashville, Tennessee 37212, USA. Angle Orthod. 2006; 76 (1): 59-65.
 23. Fidler BC, Årtun J. Long-term stability of Angle class II, division 1 malocclusions with successful occlusal results at end of active treatment. Am J Orthod Dentofac Orthop. 1995; 107: 276-285.

ÉPULIS FIBROSO BENIGNO DE ENCÍA EN NIÑOS

BENIGN FIBROUS EPULIS OF GUM IN CHILDREN

Vera Arce Cecilia¹, Saavedra T. Javier Moises² y Vásquez Andrade Cecilia³

Docente de la Facultad de Odontología
Universidad Autónoma Juan Misael Saracho
Tarija - Bolivia

Dirección para la correspondencia: Calle José María Villena # 15. Tarija – Bolivia
Correo electrónico: ceciliavera76.cv@gmail.com

RESUMEN

El odontólogo no solo debe vigilar, curar, mantener los dientes y el periodonto de sus pacientes, sino que también debe controlar y mantener el equilibrio de las estructuras orofaciales, en la medida que estas se manifiesten. Es fácil concentrarse tan solo en la atención odontológica del paciente y no prestar atención a alteraciones leves, o incluso no tan leves, como protuberancias, inflamaciones o alteraciones de la textura y/o color, las cuales pueden señalar la presencia de un hipercrecimiento reactivohamartomatoso de tejido como de una enfermedad benigna o maligna.

Los padres de familia con frecuencia ignoran en sus etapas tempranas el crecimiento de estos tumores y cuando lo hacen se encuentran con adelantos importantes de estas estructuras, debido a la dificultad en la masticación que se presenta, por lo que recurren al odontólogo para su tratamiento.

El épulis fibroso es una tumoración benigna de encía, que sangra con frecuencia al examinarla debido a su abundante vascularización, se presenta en mayor porcentaje en las encías, aunque también puede presentarse en los labios, la lengua, mucosa bucal y el paladar.

Cuando su tamaño excede los 3 mm es muy difícil su reabsorción por lo que se aconseja su extirpación quirúrgica, previa historia clínica, pruebas complementarias de laboratorio y radiografías, acompañadas de una preparación psicoprofiláctica del paciente infantil.

PALABRAS CLAVE

Épulis fibroso de encía, exéresis quirúrgica.

SUMMARY

The dentist should not only monitor, cure, maintain the teeth and the periodontium of his patients, but also must control and maintain the balance of orofacial structures, as they manifest themselves. It is easy to focus only on the dental care of the patient and not pay attention to slight or even not so slight alterations as protuberances, inflammations or alterations of texture and / or color, which may indicate the presence of a hamartomatous reactive hypergrowth of tissue as of a benign or malignant disease.

Parents often ignore the growth of these tumors in the early stages and when they do find important advances in these structures, due to the difficulty in mastication that occurs, which is why they turn to the dentist for treatment.

Fibrous epulis is a benign tumor of the gingiva, which bleeds frequently when examined because of its abundant vascularity, presents in a greater percentage in the gums, although it can also appear in the lips, the tongue, buccal mucosa and the palate.

When its size exceeds 3 mm is very difficult to resorb for which it is advised to remove surgical, previous medical history, complementary laboratory tests and radiographs, accompanied by a psychoprophylactic preparation of the child patient.

KEYWORDS

Fibrous epulis of gingiva, surgical excision.

INTRODUCCIÓN

Las intervenciones quirúrgicas, especialmente en pacientes odontopediátricos, deben abordar de manera integral al paciente en la rutina del tratamiento, esta actuación envuelve conocimientos multidisciplinarios e interprofesionales.

El plan de tratamiento quirúrgico incluye el diagnóstico, la oportunidad quirúrgica y el momento trans-operatorio, los niños en su mayoría, no tienen comportamientos inadecuados, pero las alteraciones en ese patrón podrían desafiar al profesional.

La fase preoperatoria requiere el diagnóstico, exámenes de laboratorio, desarrollo motor, psicológico y somático del niño. La fase trans-operatoria involucra las estrategias para superar los comportamientos inadecuados, la anestesia y el acto quirúrgico en sí. La fase postoperatoria establece los cuidados peculiares de cada intervención quirúrgica y eventuales necesidades de terapéutica medicamentosa¹.

ÉPULIS

El término “épulis” fue empleado por primera vez por Virchhoff en 1864 y deriva de las palabras griegas “epi” (sobre) y “oulon” (encía)⁷. Más tarde, en 1887, Désir de Fortunet definió como épulis a todo tumor sólido localizado cerca del reborde alveolar, que no se acompaña de afectación ganglionar, sin tendencia a la ulceración y que no recidiva, generalmente, después de una ablación completa⁸. En la actualidad, el término “épulis” no es aceptado por algunos autores como Dechaume, Grinspan y Shafer, entre otros, ya que indica únicamente un crecimiento sobre la encía sin especificar la naturaleza de la lesión, considerándose imprescindible su estudio histológico para establecer un diagnóstico de certeza. Borguelli⁷ define clínicamente el épulis como un crecimiento anormal, circunscrito y de evolución crónica, localizado en la encía o cerca del reborde alveolar. Por otro lado, Donado⁹ considera el término épulis desde un punto de vista clínico y lo define como una tumoración inflamatoria crónica, granulomatosa, sobre la encía y en dependencia con el periostio o el periodonto.

El épulis se caracteriza como una lesión submucosa exofítica benigna, dentro de los epúlides es la más frecuente en niños y resulta de una reacción fibroepitelial a la placa, suele aparecer en las papilas interdentes su color varía desde el rosa al rojo y el amarillo, los amarillos están ulcerados. El nombre de granuloma piogénico es utilizado por algunos para describir las lesiones en extremo vascularizadas².

TERMINOLOGÍA ALTERNATIVA

Tumor congénito de células granulares, tumor de Neumann, épulis de células granulares, tumor gingival de células granulares, granuloma piogénico y épulis fibroso².

CLASIFICACIÓN DE LOS ÉPULIS

Los épulis suelen clasificarse dentro del grupo de los tumores benignos de la mucosa bucal. Por otro lado, hay autores, que no estando de acuerdo con esta consideración, prefieren catalogarlos como granulomas y, a su vez, diferenciarlos en subtipos según su histología¹⁰. La clasificación propuesta por Anneroth y Sigurdson¹¹ en el año 1983 divide los épulis en tres grandes grupos basándose en criterios histopatológicos: granulomatosos, fibromatosos y de células gigantes. Estos autores prefieren emplear el término de hiperplasia en vez de épulis, ya que este último sólo designa la localización topográfica de la lesión. Una hiperplasia es un aumento del número de células de un órgano o tejido¹². Este término englobaría a toda aquella lesión autolimitada provocada por un estímulo o irritación que tiende a desaparecer después de su exéresis y de la eliminación de los factores etiológicos.

Son lesiones que desde el punto de vista clínico no poseen unas características específicas. Generalmente, las lesiones hiperplásicas bucales siguen una evolución común en su formación. En primer lugar, se trata de una masa de tejido de granulación inflamado de consistencia blanda y muy roja. Posteriormente, si el factor causal se mantiene, el tejido se vuelve más fibroso con el tiempo¹³. Existen diferencias en función de la localización, consistencia y relación con los tejidos circundantes. Para Anneroth y Sigurdson¹¹, el verdadero “épulis” sería el de células gigantes, ya que es el único que aparece exclusivamente en la encía y en el

hueso alveolar. La clasificación que a continuación se propone sigue el criterio histopatológico citado anteriormente^{7,11} con algunas modificaciones:

1. **Hiperplasia granulomatosa.** Incluye el épulis del embarazo, el granuloma piogénico, el épulis angiomatoso, el épulis telangiectásico, el hemangioma capilar y el hemangioma cavernoso. La histología de estas lesiones corresponde a un tejido de granulación poco denso, rico en vasos capilares, con una proliferación más o menos pronunciada de células endoteliales, fibroblastos inmaduros, linfocitos, células plasmáticas y polimorfonucleares. Se ha excluido la gingivitis del embarazo, ya que no corresponde a una lesión proliferativa única localizada en la encía y porque no se trata de una entidad propia^{14,15}.
2. **Hiperplasia fibrosa.** Este término englobaría el épulis fibroso, el épulis fisurado, las lesiones fibroepiteliales y el fibroma odontogénico primitivo. Histológicamente se componen de tejido conectivo colágeno denso, con una reacción inflamatoria crónica y con ligera vascularización. Es necesario mencionar que el épulis fisurado consiste en un crecimiento pseudotumoral localizado sobre los tejidos blandos que componen el surco vestibular (fondo del vestíbulo), provocado por los bordes de una prótesis completa, que está mal adaptada y con diversos grados de hipertrofia e hiperplasia. La lesión aparece en forma de pliegues o agrandamientos alargados del tejido en la zona del surco mucovestibular al que se adapta la prótesis⁷.
3. **Hiperplasia de células gigantes.** Estaría representada por el granuloma periférico de células gigantes. Histológicamente se caracteriza por la presencia de células gigantes que son parecidas a los osteoclastos, con actividad fagocitaria y localizadas en un estroma mesenquimal con fibroblastos. Las células gigantes suelen estar asociadas a osteoblastos y sufren una transformación metaplásica que dará lugar a un tejido osteogénico o a una trabeculación osteoide. El estroma puede evolucionar hacia un tejido rico en fibroblastos o bien en osteoblastos.

La prevalencia de estas lesiones es relativamente elevada en la población, sobretudo en la geriátri-

ca. Mallo y cols.¹⁶ obtuvieron una prevalencia del 12.7% en los pacientes ancianos no portadores de prótesis y el 8.2% en los portadores de prótesis.

La etiología de los épulis es multifactorial. Deben destacarse factores irritativos como la gingivitis crónica, la enfermedad periodontal, las obturaciones desbordantes, las prótesis mal adaptadas, una mala higiene bucal o el tabaco. También se menciona una influencia hormonal (durante el embarazo debido a un aumento de los estrógenos y la progesterona) y su observación en algunas discrasias sanguíneas (anemias o alteraciones de la hemostasia)⁹.

El tratamiento de estas lesiones va encaminado a la eliminación de los agentes etiológicos y a su exéresis quirúrgica.

En el presente artículo nos dedicaremos más al estudio del épulis fibroso que es una lesión que sobresale, sésil o pediculada, de superficie lisa, lobulada, verrugosa y eritematosa con una textura de que varía de blanda a consistente, que se asienta en la encía del maxilar superior o inferior⁵.

ETIOLOGÍA

Existen varias teorías que explican su origen: la odontogénica, la neurogénica, la fibroblástica, la miogénica, la histiocitaria, como derivación de células mesenquimáticas indiferenciadas, etc. Hasta el momento ninguna de ellas pudo explicar su origen con claridad.

MANIFESTACIONES CLÍNICAS

Se manifiesta como un tumor pediculado o sésil, unilobular o multilobular, que se asienta en la mucosa gingival de las apófisis alveolares de ambos maxilares. La mucosa que lo cubre es de color rosado, cuya intensidad varía según su contenido vascular³. El tamaño es variable y puede alcanzar desde unos pocos milímetros hasta más de 7 cm de diámetro, presenta una superficie lisa y su consistencia es firme y elástica⁴.

Sangra con facilidad y molesta en la masticación habitual dependiendo de su localización.

Diagnóstico Diferencial

- Hiperplasias inflamatorias
 - Épulis fibroso / granuloma piógeno
 - Épulis de células gigantes
- Épulis congénito del recién nacido
- Papiloma escamoso / verrugas viricas
- Condiloma acuminado
- Quiste / Hematoma de erupción
- Tumor neuroectodérmicomelanótico de la infancia
- Esclerosis tuberosa
- Linfangioma²

TRATAMIENTO

El tratamiento más habitual consiste en la extirpación quirúrgica simple, cuidando de no interferir con el proceso de dentición⁴.

En pacientes sin alteraciones funcionales se espera la involución espontánea del tumor. En los que presentan trastornos en la respiración o la deglución está indicada la exéresis quirúrgica limitada. No se informaron casos de recidiva, incluso en recesiones parciales³.

MATERIAL Y MÉTODOS

Después de realizar la historia clínica, radiografía periapical de la zona y exámenes de laboratorio, se programó la cirugía.

El día de la cirugía se procedió a calmar la ansiedad del paciente y los padres informándoles a cerca del procedimiento quirúrgico, con palabras sencillas y positivas.

Posteriormente se hizo firmar al padre el consentimiento informado.

Se procedió a desinfectar el campo operatorio con clorhexidina, la lesión fue extirpada con anestesia troncular para el nervio dentario inferior. Las soluciones anestésicas empleadas fueron Lidocaína al 2% con epinefrina 1:80.000. Una vez anestesiada la zona a intervenir se procedió a la exéresis con tijera recta y curva, evitando el bisturí debido a la presencia del germen del premolar.

Debido a la hemorragia que se controló adecuadamente, se protegió la mucosa con cemento quirúrgico.

Las muestra enviada fue fijada con formol al 10%, procesada y teñida con hematoxilina-eosina. Se prescribió antibiótico, analgésicos antiinflamatorios. Y se recomendó el uso de clorhexidina en colutorio, insistiendo en el mantenimiento de una buena higiene bucal postoperatoria por parte del paciente.

Se hicieron controles a los 7 y 15 días para comprobar la cicatrización y la evolución de la herida.

CASO CLÍNICO

Se presenta el paciente de 8 años de edad, con una lesión hiperplásica de aspecto de epuliforme en el sector IV de la cavidad bucal, refiriendo molestias y sangrado al masticar, a la observación clínica tiene un color rosa con matices rojizos y que sangra fácilmente al contacto con el espejo bucal, la lesión es móvil y de base sésil a nivel vestibular del proceso alveolar a la altura de la pieza^{3,4}.

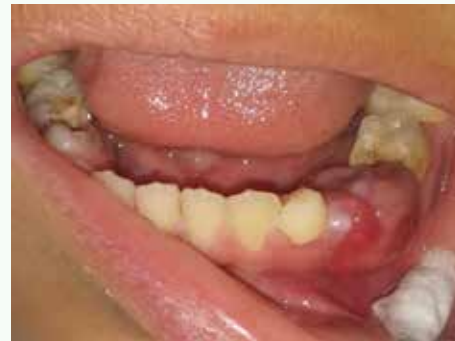

Fig. 1: Paciente de 8 años, que se presenta con una hiperplasia en el sector IV, color rosa – rojizo de base sésil, sangrante al contacto.



Fig. 2: Debajo de la lesión en la radiografía periapical se observa el primer premolar en erupción, el segundo molar deciduo con rizólisis completa y caries profunda y el germen del segundo molar permanente.

Fig. 3: Resultados de laboratorio.

HEMOGRAMA

Eritrocitos M 4,2-5,6 F 4,2-5,4 X 10 ⁶ mm ³	Hemoglobina 12-13 g/dl	Hematocrito 35-38 %	VCM 80-95 u ³	HCM 27-31 uu ³	CHCM 32-33 %	Leucocitos 7-13 X 10 ³ mm ³
3,960	12,2	36	92,3	31,3	33,9	4,700

FORMULA LEUCOCITARIA

Monocitos 4-5%	Linfocitos 38-59%	Neutrófilos 34-46%	Cayados 5-11%	Eosinófilos 2-3%	Basófilos 0-0,5%	Erit.sed. 1 Hora Hasta 10 mm.
2	49	43	2	4	0	26 mm

Valores estandarizados para edades de 2 a 10 años.

PRUEBAS DE COAGULACIÓN

T. Sangría 1-3 min	T. Coagulación 5-12 min	Tiempo de Protrombina Paciente 11-13 Seg	Tiempo de Protrombina Control	Actividad de Protrombina 70-100%	INR 1,0-1,5
1 min. 50 seg.	7 min. 20 seg.	13 seg.	12 seg.	86,3%	1,12

RECuento PLAQUETAS

Examen	Resultado	Rango
Recuento de plaquetas	237 mil/mm ³	150-450

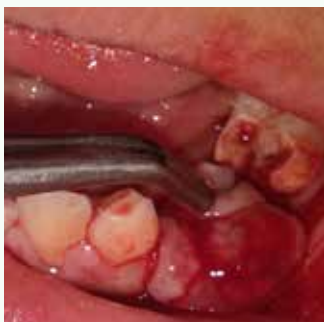

Fig. 4: Durante la exéresis se debe tener cuidado con el pre-molar en erupción.

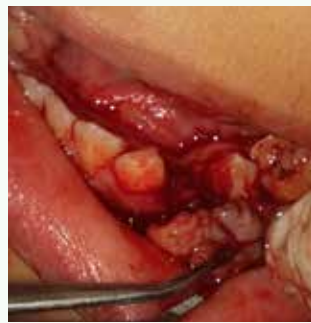

Fig. 5: Remoción de la lesión de base sésil.

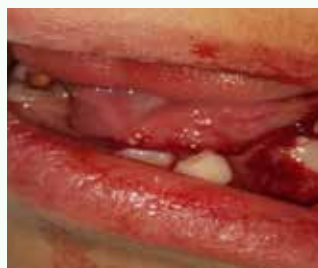

Fig. 6: En boca después de la remoción quirúrgica.

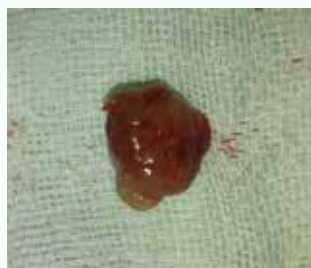

Fig. 7: Épulis fibroso de encía.

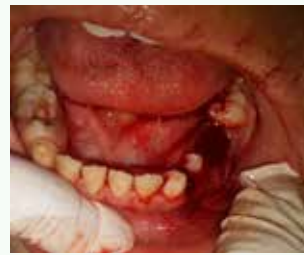

Fig. 8: Extracción de la pieza 75.

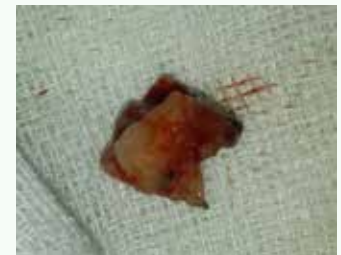

Fig. 9: Pieza 75 con rizólisis casi completa.

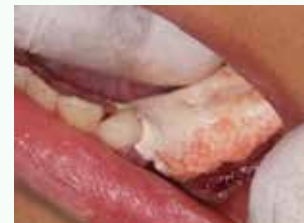

Fig. 10: Cemento quirúrgico para protegerlo durante las siguientes horas.

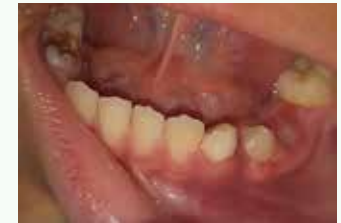

Fig. 11. Posoperatorio a las 24 horas.

Posteriormente de realizada la cirugía se da las indicaciones al paciente pertinentes a una extracción dentaria y se le realiza el tratamiento farmacológico.

TRATAMIENTO FARMACOLÓGICO

Amoxidal duo 250 mg. Suspensión. 5 ml cada 8 horas por 7 días.

Ibuprofeno 100 mg. Suspensión. 7,5 ml cada 8 horas durante 2 días.

Clorhexidina 0,12% buchadas (60 seg) después del cepillado, 2 veces al día durante 10 días.

La lesión es enviada para su examen histopatológico con el diagnóstico presuntivo de fibroma de base sésil.

Los resultados del examen histopatológico (Consultorio de Anatomía Patológica y Citopatología Dr. Hugo Galarza Subelza) refieren a la:

DESCRIPCIÓN MACROSCÓPICA

Se recibe tejido que mide 1,8 x 1 cm. Consistencia firme aspecto nodular, caras de sección desflecada.

DESCRIPCIÓN MICROSCÓPICA

Las secciones histológicas muestran que se tratan de lesión que muestra proliferación de tejido fibroconectivo, proliferación vascular con la presencia de células gigantes tipo cuerpo extraño, hacia la profundidad se observa tejido óseo, por fuera y

revistiendo la lesión se observa epitelio plano poliestratificado proliferado con maduración conservada. No se observa malignidad.

DIAGNÓSTICO

Épulis fibroso benigno de encía.

DISCUSIÓN

Existe en la bibliografía actual el uso de diferentes términos para nombrar a los épulis de encía que los relacionan con la época de su aparición, etiología o composición histológica, lo que causa confusión al momento de nombrarlos.

El término de “hiperplasia” es más apropiado ya que se refiere a un crecimiento tisular, probablemente debido a un aumento en el número de células.

Además del término “hiperplasia” es necesario añadir el tipo de células o de tejido predominante en la lesión. Es entonces cuando será importante realizar una descripción clínica detallada de la lesión, así como la determinación de su tiempo de evolución y de los factores etiológicos, ya que la mayor o menor cronicidad de la patología favorecerán un mayor componente de tejido fibroso o vascular.

Siempre debe descartarse su malignidad y es de rutina un informe histopatológico para realizar un diagnóstico definitivo ya que este solo puede confirmarse con su estudio.

En algunas ocasiones, el odontólogo podrá ser el primer facultativo que detecte una lesión bucal relacionada con una enfermedad sistémica. Antes de efectuar cualquier maniobra terapéutica será necesario realizar pruebas complementarias como una ortopantomografía, una radiografía oclusal o radiografías periapicales que verifiquen la extensión e implicación de los tejidos duros adyacentes a la lesión.

CONCLUSIÓN

El épulis fibroso de encía es una de las lesiones más vascularizadas que existen por lo que su exéresis debe realizarse en forma cuidadosa, para no dejar restos de tejido de la lesión; aunque no se han reportado recidivas de épulis aun dejando tejido residual sin extirpar.

La elaboración de un plan de tratamiento individualizado con los procedimientos quirúrgicos es un requisito para una rehabilitación exitosa.

La preparación psicológica al niño y sus padres o acompañantes es de vital importancia para la colaboración en el acto quirúrgico.

Los controles posoperatorios son de vital importancia para el seguimiento del paciente y evolución posoperatoria.

BIBLIOGRAFÍA

1. Pires Correa, MS (2009) Odontopediatría en la Primera Infancia. Editorial. Santos. Brasil.
2. Cameron, A & Widmer, R (2010) Manual de Odontología Pediátrica. Editorial Elsevier-Mosby. España.
3. Biondi, A & Cortese, S (2010) Odontopediatría, Fundamentos y Prácticas para la Atención Integral Personalizada. Editorial Alfaomega. Argentina.
4. Mc Donald, R (2002) Odontología Pediátrica y del Adolescente. Editorial Mosby – Doyma Libros. España.
5. Instituto de Salud Sanitas Srl. (2017) <http://www.sanitas.es/sanitas/seguros/es/particulares/biblioteca-de-salud/salud-dental/extirpación-épulis.html>.
6. Gaceta Dental Chimenos Eduardo (2009) <https://www.gacetadental.com/2009/03/lesiones-tumorales-y-pseudotumorales-benignas-de-la-cavidad-oral-31306/>
7. Ceballos A. (1993) Medicina Bucal. Editorial : Gráficas Anel. Granada.
8. Dechaume M, Grellet M, Laundenbach P, Payen J, eds. (1981) Estomatología. Editorial Toray-Masson. Barcelona.
9. Donado M. (1998) Introducción a las lesiones tumorales bucomaxilofaciales. In: Donado M, ed. Cirugía Bucal. Patología y Técnica. Editorial Masson. Madrid.
10. Margiotta V, Franco V, Giuliana G. (1991) Epulide: aspetti istopatologici ed epidemio-

- logici. Editorial Minerva. Francia.
11. Meritxell Tamarit Borràs (2005) http://scielo.isciii.es/scielo.php?script=sci_arttext&pid=S1698-44472005000200009.
 12. García-Pola MJ, García JM. (1995) Lesiones elementales de la mucosa oral. Editorial Masson. Barcelona.
 13. Wood NK, Goaz PW. (1998) Lesiones exofíticas orales periféricas. Editorial Harcourt-Brace. Madrid.
 14. Tumini V, Di Placido G, D'Archivio D, Del Giglio AM. (1998) Lesión gengival hiperplástica en gravidanza. Editorial Minerva. Francia.
 15. Daley TD, Nartey NO, Wysocki GP. (1991) Pregnancy tumor: an analysis. Editorial Oral Surg. EEUU.
 16. Mallo L, Rodríguez G, Goiriena FJ, Lafuente P. (2000) Patología de la mucosa oral en los ancianos institucionalizados españoles. Editorial Medicina Oral. España.

PROPIOCEPCIÓN DEL LIGAMENTO PERIODONTAL, LA CLAVE PARA EL ÉXITO EN LAS REHABILITACIONES ORALES

PROPIOCEPTION OF PERIODONTAL LIGAMENT, THE KEY TO SUCCESS IN ORAL REHABILITATIONS

Verónica Vargas Carrasco¹, Elizabeth Jael García Cruz², Amanda Gabriela Torrez Sivila³

Docente de la Facultad de Odontología
Universidad Autónoma Juan Misael Saracho

Dirección para la correspondencia: Calle Junín # 737 Odontología Especializada
Correo electrónico: verovargascarrasco@gmail.com

RESUMEN

Para un buen funcionamiento del sistema masticatorio cada estructura del mismo debe trabajar de manera coordinada con los demás componentes de este sistema.

Es así que una parte fundamental de la masticación es el sistema neural y específicamente la propiocepción.

Gracias a esta capacidad la información es llevada a través de las neuronas hasta la corteza cerebral como una respuesta de defensa y modulación de fuerzas y por lo tanto es muy importante para la protección de todas las estructuras que componen el sistema responsable de las funciones de deglución, fonación y masticación (Figura. 1).

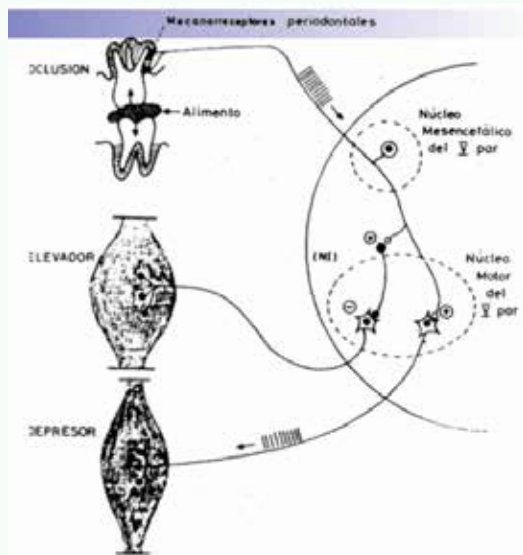


Fig. 1: La modulación de fuerzas musculares protege el sistema estomatognático. La falta de propiocepción es la responsable en muchos casos, de fracturas de las raíces de dientes, de coronas dentales, de prótesis dentales, cóndilos intruidos y otros problemas asociados; por lo

tanto, podemos decir que el éxito o fracaso de una rehabilitación protética puede estar supeditado en gran medida a la propiocepción.¹

PALABRAS CLAVES

Propiocepción, mecanosensores, estímulo perceptivo, nocicepción.

ABSTRACT

For a good functioning of the masticatory system each structure of the same must work in a coordinated way with the other components of this system.

Thus, a fundamental part of chewing is the neural system and specifically proprioception.

Thanks to this ability the information is carried through the neurons to the cerebral cortex as a response of defense and modulation of forces and therefore is very important for the protection of all the structures that make up the system responsible for the swallowing functions, Phonation and mastication.

The lack of proprioception is responsible in many cases for root fractures, fractures of teeth, fractures of dentures, intruded condyles and other associated problems; Therefore we can say that the success or failure of prosthetic rehabilitation may be largely dependent on proprioception.

KEYWORDS

Proprioception, mechanoreceptors, perceptual stimulus, nociception.

INTRODUCCIÓN

La propiocepción se produce durante la masticación como un mecanismo de defensa y modulación de fuerzas, siendo una propiedad específicamente del ligamento periodontal y que determinará el éxito en una rehabilitación oral.

En el caso de rehabilitaciones extensas, cuando cambiamos una prótesis grande o restauramos una prótesis protocolo que es fija y sobre implantes tenemos que orientar al paciente para que genere un nuevo estímulo perceptivo de su masticación, donde aprenda a realizar movimientos adecuados al momento de alimentarse, puede hacerlo practicando frente a un espejo para crear un padrón de masticación favorable.

A partir de ese estímulo perceptivo que es una primera experiencia con la masticación, va a crearse la propiocepción que según Peters y Gross es una propiedad solamente del ligamento periodontal.

TIPOS DE ESTIMULOS NERVIOSOS DEL SISTEMA MASTICATORIO:

- **Oseocepción u oseopercepción.-** Respuesta neurosensible motora a los estímulos. No implica ligamento periodontal, estos estímulos provienen del hueso, mucosa y capsula articular (Figura 2).

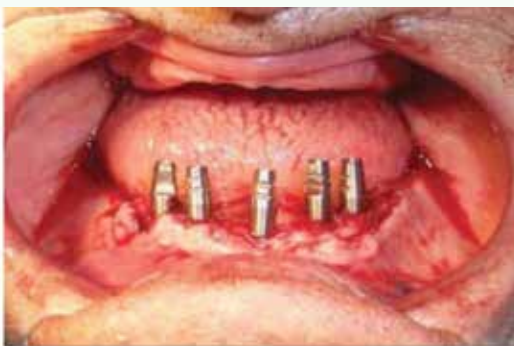

Fig. 2: En esta situación, ante la falta de ligamento periodontal, sólo actúa la oseopercepción.

La oseopercepción es menos especializada que la propiocepción, genera cargas hacia el hueso, es decir que tiene oseocepción.

Si durante la masticación el alimento es muy pequeño trabajan los corpúsculos propioceptivos. Pero si el alimento es de mayor tamaño trabaja la musculatura.

- **Nocicepción.-** Es un estímulo nervioso que no llega hasta la corteza cerebral, genera una reacción de contracción muscular.
- **Arco reflejo.-** Proporciona una defensa para el organismo, es una unidad funcional que se produce como respuestas a estímulos específicos recogidos por neuronas sensoriales. Siempre es una respuesta involuntaria y por lo tanto automática, no controlada por la conciencia.
- **Estímulo perceptivo.-** Es un estímulo físico que proviene del medio externo, es decir que son aspectos sensitivos.
- **Propiocepción.-** “Es un mecanismo de defensa y modulación de fuerzas del sistema masticatorio, específicamente del ligamento periodontal que se basa en respuestas a corpúsculos propioceptivos” PETERS Y GROSS¹

La propiocepción ocurre por medio de corpúsculos propioceptivos que solo se encuentran en el ligamento periodontal

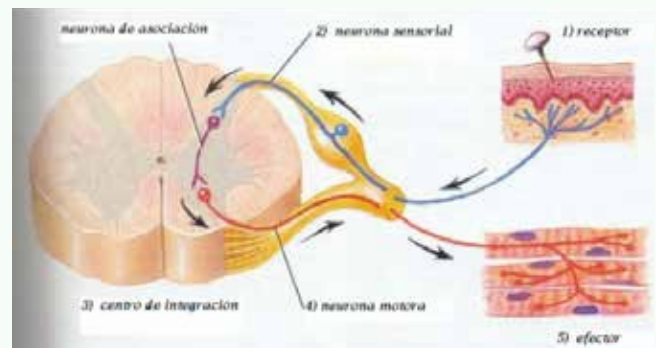


Fig. 3: Trayecto del estímulo neuro- sensitivo- motor.

- **Corpúsculo propioceptivo.-** Es un receptor neurosensible.

- **Receptor neurosensible.-** Es una terminación nerviosa, es el final de una neurona que puede recibir estímulos.

En las fibras del ligamento periodontal hay terminaciones nerviosas, llamadas corpúsculos propioceptivos, cuando se produce una fuerza sobre el diente, este se intruye, estimulando a las neuronas, el estímulo pasa por el tálamo hasta llegar a la corteza cerebral donde descarga mediadores químicos, estimulando a las neuronas motoras, este estímulo transita por el sistema reticulado, donde las neuronas estimulan por un lado a los múscu-

los en el movimiento de cierre y por otro lado a los músculos en el movimiento de descenso de la mandíbula.⁴

Los receptores que responden a los estímulos de denominan mecanoreceptores del ligamento periodontal y pueden identificar las fuerzas más pequeñas que se apliquen en los dientes y conjuntamente con los propioceptores de los tendones y músculos masticatorios, permiten la regulación apropiada de las fuerzas y movimientos de masticación. Estos se encargan de transmitir la información necesaria para el control de funciones motoras (Figura 3).

Estos mecanoreceptores se encuentran en el ligamento periodontal, por lo tanto los pacientes con ausencias dentales, presencia de implantes o piezas dentarias desvitalizadas al no poseer ligamento periodontal, ven disminuida su capacidad propioceptiva lo que alteraría el funcionamiento del sistema estomatognático, sin embargo, existe un mecanismo de compensación gracias a los mecanoreceptores de la ATM, de los músculos, de la piel, de la mucosa y del periostio, los cuales pueden brindar cierta protección al sistema dental en ausencia del mecanismo propioceptivo.⁵

IMPORTANCIA BIOLÓGICA

El sistema propioceptivo forma parte del sistema más grande conocido como sistema somatosensorial, el cual incorpora y procesa diferentes tipos de información sensorial.²

La función sensorial del ligamento periodontal también es sumamente importante ya que sus mecanoreceptores pueden identificar las más pequeñas fuerzas que se aplican en los dientes y que conjuntamente con los propioceptores de los tendones y músculos masticatorios permiten la regulación apropiada de las fuerzas y movimientos de masticación.⁵

PROPIOCEPCIÓN DENTARIA

La actividad funcional del aparato masticatorio depende de la información propioceptiva del ligamento periodontal, la mucosa bucal, la oclusión dental y la ATM, posee por lo tanto, un complejo control nervioso.

Puede considerarse que la oclusión es el factor de-

terminante del movimiento mandibular, ya que se produce cuando los dientes entran en contacto, el estímulo dental será recogido por los propioceptores del ligamento periodontal que está vinculado al sistema nervioso central y que determinará una respuesta neuromuscular, ya sea normal o patológica dependiendo del tipo de estímulo o patrón oclusal que presente el paciente.

Cuando existen interferencias oclusales, se presenta alteración de la actividad masticatoria, generada por la excitación desorganizada y prematura de los propioceptores del ligamento periodontal de los dientes afectados. Como consecuencia se podría originar un nuevo patrón de masticación con alteración de la ATM y sus estructuras asociadas.³

MECANISMOS PROPIOCEPTIVOS PERIODONTALES

El periodonto tiene una doble función:

- **Función física.-** Mantener al diente en su alveolo y soportar las fuerzas oclusales.
- **Función sensorial.-** Modulación de los movimientos mandibulares y senso percepción oclusal.⁶

TIPOS DE PROPIOCEPCIÓN PERIODONTALES

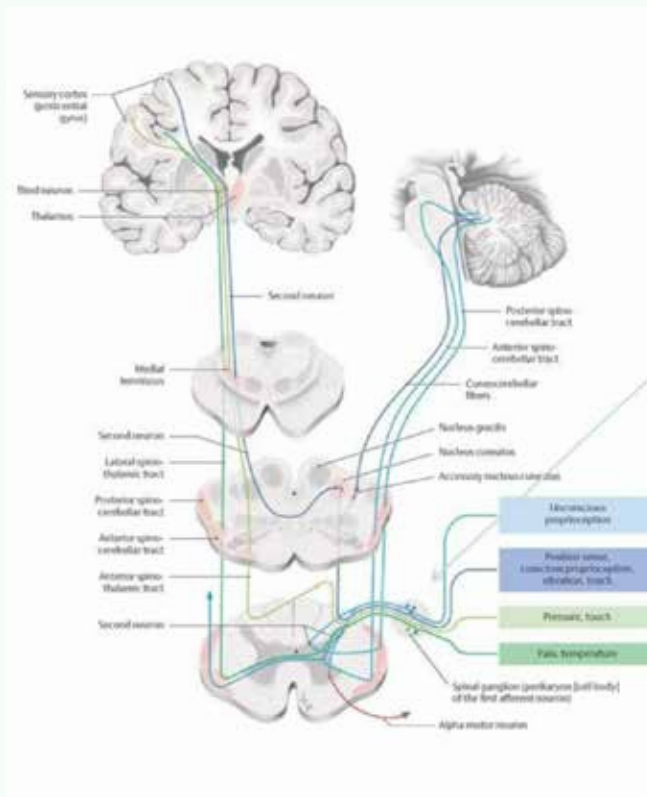
- **Fásico o simple.-** Reflejo de apertura mandibular. (Adaptación rápida)
- **Tónico.-** Compuesto: guía la mandíbula a la posición oclusal en la masticación.
- **Complejo:** controla el tono muscular.⁶

ROL FISIOLÓGICO

- Proporciona información sobre el tamaño y dureza de los alimentos (esterognosis)
- Funciona como mecanismo protector del diente (reflejo flexor)
- A través del control de los músculos mandibulares contribuye en el relacionamiento dental:
 - Posición oclusal cúspide fosa.
 - Contacto oclusal uniforme y equilibrado.

Los receptores que envían información acerca de la relación oclusal al sistema nervioso central se encuentran en dientes, ligamento periodontal y ATM. Esta información penetra en el sistema nervioso central por las ramas maxilares superior e inferior del trigémino. La rama oftálmica también interviene en los movimientos de apertura y cierre bucal ya que permite identificar el tamaño de los alimentos antes de ser introducidos en la cavidad bucal.¹

Figura 4:



Se encuentran en el ganglio de Gasser del nervio Trigémino y se denominan "exteroceptivas" y en el núcleo mesencefálico se denominan "propioceptivas", los axones de neuronas exteroceptivas van al núcleo sensitivo central o al núcleo espinal según la modalidad conducida (tacto, dolor o térmico), los axones de neuronas propioceptivas terminan en el núcleo motor del trigémino.²

NEURONAS DE SEGUNDO ORDEN:

Pertencen al núcleo sensitivo del V par craneal y se proyectan hasta el tálamo.²

NEURONAS DE TERCER ORDEN:

Se proyectan desde el tálamo a la corteza central y parietal de ambos lados.

Los músculos de la masticación están inervados por motoneuronas alfa del núcleo motor del trigémino y su estimulación contrae la fibra extrafusil del músculo.

El núcleo motor recibe fibras de: corteza motriz, núcleo sensitivo trigeminal, cerebelo, formación reticular, hipotálamo, núcleo amigdalino, núcleo caudado, techo del mesencéfalo y núcleo de otros nervios craneales como el facial. Controla músculos de la boca, y lengua.

Los impulsos de todas estas regiones regulan los músculos de la masticación a través de las motoneuronas alfa y gama. Hay producción de fuerzas oclusales durante la masticación, deglución, fonación y otras actividades.²

CONCLUSIÓN

La propiocepción se produce durante las funciones del sistema estomatognático, principalmente en la fase de la masticación como un mecanismo de defensa y modulación de fuerzas; la propiocepción es una propiedad específicamente del ligamento periodontal, sin embargo ante su ausencia puede verse ayudado por un mecanismo de compensación que podría minimizar los daños en el sistema estomatognático. Por lo tanto la propiocepción de los dientes presentes juega un papel importante para el éxito de una rehabilitación oral.

El contacto dentario estimula receptores y neuronas sensitivas, esa información es conducida al sistema nervioso central, la misma, una vez integrada permite que se generen los ajustes necesarios en el maxilar inferior a través de las respuestas motoras coordinadas.

BIBLIOGRAFÍA

1. Missaka R. apuntes de clases. Especialidad en Disfunción de la ATM y Dolor Orofacial UNORP- Brasil 2016
2. Rodriguez Maita X. (mayo 2012) Propiocepción del Ligamento Periodontal. Universidad de Oviedo. Tesis (grado de maestría en ortodoncia y ortopedia dentofacial). España.
3. Apodaca Lugo A. (2004).Fundamentos de Oclusión. Cap. 5 Bruxismo y Oclusión Traumática. Editorial Tresguerras. Instituto Politécnico Nacional. México
4. Liu X, Zhang C, Wang D. (2017,april). Proprioceptive mechanisms in occlusion- stimulated masseter hypercontraction. Fecha de consulta, 25 de mayo 2017, de <http://www.ncbi.nlm.nih.gov/pubmaed>
5. Gaitan M,(2014 4 sept) propiocepción del ligamento periodontal, fecha de consulta 18 de mayo 2017, de <https://es.slideshare.net/percepción>.
6. Borghi H. (2013 marzo) anatomía del mecanismo neuromuscular, fecha de consulta 22 de mayo 2017, <https://es.slideshare.net/percepción>.

NORMAS DE PUBLICACION DE LA REVISTA ODONTOLOGÍA ACTUAL

Misión y Política Editorial

La Revista Odontología Actual, es una publicación semestral que realiza la Universidad Autónoma Juan Misael Saracho que tiene como misión, difundir la producción de conocimientos de la comunidad universitaria, académica y científica del ámbito local, nacional e internacional, provenientes de investigaciones que se realiza en las distintas áreas del conocimiento, para contribuir a lograr una apropiación social del conocimiento por parte de la sociedad.

Odontología Actual es una publicación arbitrada que utiliza el sistema de revisión por al menos de dos pares expertos (académicos internos y externos) de reconocido prestigio, pudiendo ser nacionales y/o internacionales, que en función de las normas de publicación establecidas procederán a la aprobación de los trabajos presentados. Asimismo, la revista se rige por principios de ética y pluralidad, para garantizar la mayor difusión de los trabajos publicados.

La revista Odontología Actual publica artículos en castellano, buscando fomentar la apropiación social del conocimiento por parte de la población en general.

Tanto los autores, revisores, editores, personal de la revista y académicos de la Universidad Autónoma Juan Misael Saracho, tienen la obligación de declarar cualquier tipo de conflicto de intereses que pudieran sesgar el trabajo.

Tipo de Artículos y Publicación

La Revista Odontología Actual, realiza la publicación de distintos artículos de acuerdo a las siguientes características:

Artículos de investigación científica y tecnológica: Documento que presenta, de manera detallada, los resultados originales de investigaciones concluidas. La estructura generalmente utilizada es la siguiente: introducción, metodología, resultados, Discusión, pudiendo también si así lo desean presentar conclusiones.

Artículo de reflexión: Documento que presenta resultados de investigación terminada desde una perspectiva analítica, interpretativa o crítica del autor, sobre un tema específico, recurriendo a fuentes originales.

Artículo de revisión: Documento resultado de una investigación terminada donde se analizan, sistematiza e integran los resultados de investigaciones publicadas o no publicadas, sobre un campo en ciencia o tecnología, con el fin de dar cuenta de los avances y las tendencias de desarrollo. Se caracteriza por presentar una cuidadosa revisión bibliográfica de por lo menos 50 referencias.

Artículos académicos: Documentos que muestren los resultados de la revisión crítica de la literatura sobre un tema en particular, o también versan sobre la parte académica de la actividad docente. Son comunicaciones concretas sobre el asunto a tratar por lo cual su extensión mínima es de 5 páginas.

Cartas al editor: Posiciones críticas, analíticas o interpretativas sobre los documentos publicados en la revista, que a juicio del Comité editorial constituyen un aporte importante a la discusión del tema por parte de la comunidad científica de referencia.

Normas de Envío y Presentación

- La Revista Odontología Actual, recibe trabajos originales en idioma español. Los mismos deberán ser remitidos en formato electrónico en un archivo de tipo Word compatible con el sistema Windows y también en forma impresa.
- Los textos deben ser enviados en formato de hoja tamaño carta (ancho 21,59 cm.; alto 27,94 cm.) en dos columnas. El tipo de letra debe ser Arial, 10 dpi interlineado simple. Los márgenes de la página deben ser, para el superior, interior e inferior 2 cm. y el exterior de 1 cm.
- La extensión total de los trabajos para los artículos de investigación, científica y tecnológica tendrán una extensión máxima de 15 páginas, incluyendo la bibliografía consultada.
- Para su publicación los artículos originales de investigación no deben tener una antigüedad mayor a los 5 años, desde la finalización del trabajo de investigación.
- Para los artículos de reflexión y revisión se tiene una extensión de 10 páginas. En el caso de los textos para los artículos académicos se tiene un mínimo de 5 páginas.
- Los trabajos de investigación (artículos originales) deben incluir un resumen en idioma español y en inglés, de 250 palabras.
- En cuanto a los autores, deben figurar en el trabajo todas las personas que han contribuido

sustancialmente en la investigación. El orden de aparición debe corresponderse con el orden de contribución al trabajo, reconociéndose al primero como autor principal. Los nombres y apellidos de todos los autores se deben identificar apropiadamente, así como las instituciones de adscripción (nombre completo, organismo, ciudad y país), dirección y correo electrónico.

- h. La Revista Odontología Actual, solo recibe trabajos originales e inéditos, que no hayan sido publicados anteriormente y que no estén siendo simultáneamente considerados en otras publicaciones nacionales e internacionales. Por lo tanto, los artículos deberán estar acompañados de una Carta de Originalidad, firmada por todos los autores, donde certifiquen la originalidad del escrito presentado.

Dirección de Envío de Artículos

Los artículos para su publicación deberán ser presentados en el Departamento de Rehabilitadoras de la facultad de Odontología, Av. La Paz esquina Calle Bolívar, Tel/Fax 591-46645598 o podrán ser envidados a las siguientes direcciones electrónicas: mariadg7710@outlook.com. También se debe adjuntar una carta de originalidad impresa y firmada o escaneada en formato pdf.

Formato de Presentación

Para la presentación de los trabajos se debe tomar en cuenta el siguiente formato para los artículos científicos:

Título del Artículo

El título del artículo debe ser claro, preciso y sintético, con un texto de 20 palabras como máximo.

Autores

Un aspecto muy importante en la preparación de un artículo científico, es decidir, acerca de los nombres que deben ser incluidos como autores, y en qué orden. Generalmente, está claro que quién aparece en primer lugar es el autor principal, además es quien asume la responsabilidad intelectual del trabajo. Por este motivo, los artículos para ser publicados en la Revista Odontología Actual, adoptarán el siguiente formato para mencionar las autorías de los trabajos.

Se debe colocar en primer lugar el nombre del autor principal, investigadores, e investigadores

junior, posteriormente los asesores y colaboradores si los hubiera. La forma de indicar los nombres es la siguiente: en primer lugar debe ir los apellidos y posteriormente los nombres, finalmente se escribirá la dirección del Centro o Instituto, Carrera a la que pertenece el autor principal. En el caso de que sean más de seis autores, incluir solamente el autor principal, seguido de la palabra latina "et al", que significa "y otros" y finalmente debe indicarse la dirección electrónica (correo electrónico).

Resumen y Palabras Clave

El resumen debe dar una idea clara y precisa de la totalidad del trabajo, incluirá los resultados más destacados y las principales conclusiones, asimismo, debe ser lo más informativo posible, de manera que permita al lector identificar el contenido básico del artículo y la relevancia, pertinencia y calidad del trabajo realizado.

Se recomienda elaborar el resumen con un máximo de 250 palabras, el mismo que debe expresar de manera clara los objetivos y el alcance del estudio, justificación, metodología y los principales resultados obtenidos.

En el caso de los artículos originales, tanto el título, el resumen y las palabras clave deben también presentarse en idioma inglés.

Introducción

La introducción del artículo está destinada a expresar con toda claridad el propósito de la comunicación, además resume el fundamento lógico del estudio. Se debe mencionar las referencias estrictamente pertinentes, sin hacer una revisión extensa del tema investigado.

Materiales y Métodos

Debe mostrar, en forma organizada y precisa, cómo fueron alcanzados cada uno de los objetivos propuestos.

La metodología debe reflejar la estructura lógica y el rigor científico que ha seguido el proceso de investigación desde la elección de un enfoque metodológico específico (preguntas con hipótesis fundamentadas correspondientes, diseños muestrales o experimentales, etc.), hasta la forma como se analizaron, interpretaron y se presentan los resultados. Deben detallarse, los procedimientos, técnicas, actividades y demás estrategias metodológicas utilizadas para la investigación. Deberá indicarse el proceso que se siguió en la recolección de la información, así

como en la organización, sistematización y análisis de los datos. Una metodología vaga o imprecisa no brinda elementos necesarios para corroborar la pertinencia y el impacto de los resultados obtenidos.

Resultados

Los resultados son la expresión precisa y concreta de lo que se ha obtenido efectivamente al finalizar el proyecto, y son coherentes con la metodología empleada. Debe mostrarse claramente los resultados alcanzados, pudiendo emplear para ello cuadros, figuras, etc.

Los resultados relatan, no interpretan, las observaciones efectuadas con el material y métodos empleados. No deben repetirse en el texto datos expuestos en tablas o gráficos, resumir o recalcar sólo las observaciones más importantes.

Discusión

El autor debe ofrecer sus propias opiniones sobre el tema, se dará énfasis en los aspectos novedosos e importantes del estudio y en las conclusiones que pueden extraerse del mismo. No se repetirán aspectos incluidos en las secciones de Introducción o de Resultados. En esta sección se abordarán las repercusiones de los resultados y sus limitaciones, además de las consecuencias para la investigación en el futuro. Se compararán las observaciones con otros estudios pertinentes. Se relacionarán las conclusiones con los objetivos del estudio, evitando afirmaciones poco fundamentadas y conclusiones avaladas insuficientemente por los datos.

Bibliografía Utilizada

La bibliografía utilizada, es aquella a la que se hace referencia en el texto, debe ordenarse en orden alfabético y de acuerdo a las normas establecidas para las referencias bibliográficas (Punto 5).

Tablas y Figuras

Todas las tablas o figuras deben ser referidas en el texto y numeradas consecutivamente con números arábigos, por ejemplo: Figura 1, Figura 2, Tabla 1 y Tabla 2. No se debe utilizar la abreviatura (Tab. o Fig.) para las palabras tabla o figura y no las cite entre paréntesis. De ser posible, ubíquelas en el orden mencionado en el texto, lo más cercano posible a la referencia en el mismo y asegúrese que no repitan los datos que se proporcionen en algún otro lugar del artículo.

El texto y los símbolos deben ser claros, legibles y de dimensiones razonables de acuerdo al tamaño de la tabla o figura. En caso de emplearse en el artículo fotografías y figuras de escala gris, estas deben ser preparadas con una resolución de 250 dpi. Las figuras a color deben ser diseñadas con una resolución de 450 dpi. Cuando se utilicen símbolos, flechas, números o letras para identificar partes de la figura, se debe identificar y explicar claramente el significado de todos ellos en la leyenda.

Derechos de Autor

Los conceptos y opiniones de los artículos publicados son de exclusiva responsabilidad de los autores. Dicha responsabilidad se asume con la sola publicación del artículo enviado por los autores. La concesión de Derechos de autor significa la autorización para que la Revista Odontología Actual, pueda hacer uso del artículo, o parte de él, con fines de divulgación y difusión de la actividad científica y tecnológica.

En ningún caso, dichos derechos afectan la propiedad intelectual que es propia de los(as) autores(as). Los autores cuyos artículos se publiquen recibirán un certificado y 1 ejemplar de la revista donde se publica su trabajo.

Referencias Bibliográficas

Las referencias bibliográficas que se utilicen en la redacción del trabajo; aparecerán al final del documento y se incluirán por orden alfabético. Debiendo adoptar las modalidades que se indican a continuación:

Referencia de Libro

Apellidos, luego las iniciales del autor en letras mayúsculas. Año de publicación (entre paréntesis). Título del libro en cursiva que para el efecto, las palabras más relevantes las letras iniciales deben ir en mayúscula. Editorial y lugar de edición.

Tamayo y Tamayo, M. (1999). El Proceso de la Investigación Científica, incluye Glosario y Manual de Evaluación de Proyecto. Editorial Limusa. México.

Rodríguez, G., Gil, J. y García, E. (1999). Metodología de la Investigación Cualitativa. Ediciones Aljibe. España.

Referencia de Capítulos, Partes y Secciones de Libro

Apellidos, luego las iniciales del autor en letras mayúsculas. Año de publicación (entre paréntesis). Título del capítulo de libro en cursiva que para el efecto, las palabras más relevantes las letras iniciales deben ir en mayúscula. Colocar la palabra, en, luego el nombre del editor (es), título del libro, páginas. Editorial y lugar de edición.

Reyes, C. (2009). Aspectos Epidemiológicos del Delirium. En M. Felipe, y Odun. José (eds). Delirium: un gigante de la geriatría (pp. 37-42). Manizales: Universidad de Caldas

Referencia de Revista

Autor (es), año de publicación (entre paréntesis), título del artículo, en: Nombre de la revista, número, volumen, páginas, fecha y editorial.

López, J.H. (2002). Autoformación de Docentes a Tiempo Completo en Ejercicio. En Ventana Científica, N° 2. Volumen 1. pp 26 – 35. Abril de 2002, Editorial Universitaria.

Referencia de Tesis

Autor (es). Año de publicación (entre paréntesis). Título de la tesis en cursiva y en mayúsculas las palabras más relevantes. Mención de la tesis (indicar el grado al que opta entre paréntesis). Nombre de la Universidad, Facultad o Instituto. Lugar.

Salinas, C. (2003). Revalorización Técnica Parcial de Activos Fijos de la Universidad Autónoma Juan Misael Saracho. Tesis (Licenciado en Auditoría). Universidad Autónoma Juan Misael Saracho, Facultad de Ciencias Económicas y Financieras. Tarija – Bolivia.

Página Web (World Wide Web)

Autor (es) de la página. (Fecha de publicación o revisión de la página, si está disponible). Título de la página o lugar (en cursiva). Fecha de consulta (Fecha de acceso), de (URL – dirección).

Puente, W. (2001, marzo 3). Técnicas de Investigación. Fecha de consulta, 15 de febrero de 2005, de <http://www.rppnet.com.ar/tecnicasdeinvestigacion.htm>

Durán, D. (2004). Educación Ambiental como Contenido Transversal. Fecha de consulta, 18 de febrero de 2005, de <http://www.ecoportal.net/content/view/full/37878>

Libros Electrónicos

Autor (es) del artículo ya sea institución o persona. Fecha de publicación. Título (palabras más relevantes en cursiva). Tipo de medio [entre corchetes]. Edición. Nombre la institución patrocinante (si lo hubiera) Fecha de consulta.

Disponibilidad y acceso.

Ortiz, V. (2001). La Evaluación de la Investigación como Función Sustantiva. [Libro en línea]. Serie Investigaciones (ANUIES). Fecha de consulta: 23 febrero 2005. Disponible en: <http://www.anuies.mx/index800.html>

Asociación Nacional de Universidades e Instituciones de Educación Superior. (1998). Manual Práctico sobre la Vinculación Universidad – Empresa. [Libro en línea]. ANUIES 1998. Agencia Española de Cooperación (AECI). Fecha de consulta: 23 febrero 2005. Disponible en: <http://www.anuies.mx/index800.html>

Revistas Electrónicas

Autor (es) del artículo ya sea institución o persona. Título del artículo en cursiva. Nombre la revista. Tipo de medio [entre corchetes]. Volumen. Número. Edición. Fecha de consulta. Disponibilidad y acceso.

Montobbio, M. La cultura y los Nuevos Espacios Multilaterales. Pensar Iberoamericano. [en línea]. N° 7. Septiembre – diciembre 2004. Fecha de consulta: 12 enero 2005. Disponible en: <http://www.campus-oei.org/pensariberoamerica/index.html>

Referencias de Citas Bibliográficas en el Texto

Para todas las citas bibliográficas que se utilicen y que aparezcan en el texto se podrán asumir las siguientes formas:

- a) De acuerdo a Martínez, C. (2010), la capacitación de docentes en investigación es tarea prioritaria para la Universidad..
- b) En los cursos de capacitación realizados se pudo constatar que existe una actitud positiva de los docentes hacia la investigación (Fernandez, R. 2012).
- c) En el año 2014, Salinas, M. indica que la de capacitación en investigación es fundamental para despertar en los docentes universitarios, la actitud por investigar.



Facultad de Odontología
Calle Bolívar N° 1044
TARIJA - BOLIVIA